Aus der chirurgischen Abteilung des städt. Krankenhauses in Karlsruhe.
(Prof. Dr. von Beck.)

University Library 1904

UEBER
TIEFSITZENDE LIPOME.

INAUGURAL-DISSERTATION

ZUR

ERLANGUNG DER DOKTORWÜRDE

DER

HOHEN MEDICINISCHEN FAKULTÄT

DER

RUPRECHT-KARLS-UNIVERSITÄT

ZU

HEIDELBERG

VORGELEGT VON

KARL DERTINGER,
APPROB. ARZT AUS BÜHL (BADEN).

DEKAN:
Hofrat Prof. Dr. **Vierordt.**

REFERENT:
Geh. Rat Prof. Dr. **Czerny.**

TÜBINGEN
DRUCK VON H. LAUPP JR
1903.

Aus der chirurgischen Abteilung des städt. Krankenhauses in Karlsruhe.
(Prof. Dr. von Beck.)

UEBER
TIEFSITZENDE LIPOME.

INAUGURAL-DISSERTATION

ZUR

ERLANGUNG DER DOKTORWÜRDE

DER

HOHEN MEDICINISCHEN FAKULTÄT

DER

RUPRECHT-KARLS-UNIVERSITÄT

ZU

HEIDELBERG

VORGELEGT VON

KARL DERTINGER,
APPROB. ARZT AUS BÜHL (BADEN).

DEKAN:
Hofrat Prof. Dr. Vierordt.

REFERENT:
Geh. Rat Prof. Dr. Czerny.

TÜBINGEN
DRUCK VON H. LAUPP JR
1903.

Meinen lieben Eltern

gewidmet

Ueber tiefsitzende Lipome.

Es liegt in der Natur der Sache, diejenigen Neubildungen, welche, wie die Sarkome und Carcinome, das pathologisch-anatomische und klinische Interesse besonders in Anspruch nehmen, mehr in das Bereich der Diskussion zu ziehen, während die Seltenheit und relative Gutartigkeit es erklärlich erscheinen lassen, dass die im folgenden abgehandelten Geschwülste, die tiefsitzenden Lipome, bis jetzt wenig in der Litteratur berücksichtigt worden sind.

In den letzten 4 Jahren hatte Herr Professor Dr. von Beck Gelegenheit am Karlsruher städtischen Krankenhause 12 Fälle von tiefsitzenden Lipomen zu beobachten und operativ zu behandeln, und ich glaube, dass es nicht uninteressant ist, durch Veröffentlichung derselben einen weiteren Beitrag zur Kenntnis dieser Geschwülste zu liefern.

1. Betrifft ein neugeborenes Mädchen, welches eine gänseeigrosse Geschwulst der Hinterhauptsgegend mit auf die Welt gebracht hatte und deshalb von dem Vater am Tage nach der Geburt in das Krankenhaus eingeliefert wurde. Von der Spitze der Lambdanaht bis in den Nacken

hing eine weiche elastische Geschwulst, von verschieblicher Haut bedeckt, beim Schreien grösser und praller werdend, aber ohne Pulsation. Die Basis der Geschwulst ist breit, liegt zwischen der Spitze der Lambdanaht und der Protuberantia externa; an der Geschwulstbasis sind deutlich Knochenränder fühlbar, und scheint der Tumor sich strangförmig nach dem

Fig. 1.

Schädelinnern fortzusetzen. Sonst am Kopf breite Fontanellen und auffallende Diastase der Koronar- und Sagittalnaht, am Foramen magnum und Wirbelsäule nichts Abnormes. Bei Kompression der Geschwulst keine Konvulsionen oder Lähmungen. Flüssigkeit im Tumor nicht nachweisbar.

Um klar zu sein, ob es sich um eine Geschwulst handelt, welche mit dem Schädelinnern in Verbindung steht und einer Kephalocele entspricht, wurde eine Röntgenaufnahme des kindlichen Kopfes gemacht, welche ergab, dass der Tumor rein extracraniell sitzt, eine Knochendelle an der Basis bewirkt hat und der Schädel keine abnorme Lücke aufweist. Daraufhin wurde der Tumor als ein kongenitales Lipom oder Fibrom angesprochen und mit der Operation gewartet, bis das Kind 3 Monate alt war.

Am 27. II. 99 Exstirpation des in einer Knochendelle am Os occipitale fest aufsitzenden weichen Tumors, der eine dünne mit stark erweiterten Venen durchzogene Kapsel aufweist. Keine Lappung. Der aufgeschnittene Tumor besteht aus Fettgewebe, im Centrum fibröse Faserung, radiär ausgehend von der Stelle, an welcher der Tumor fest auf dem Knochen aufsass. Starker Gefässreichtum.

Mikroskopisch grosse Fettzellen mit randständigen Kernen, dazwischen Züge sehr kernreichen Bindegewebes und zahlreiche stark erweiterte Blutgefässe. — Heilung per primam.

2. 20j. Arbeiter mit Anschwellung der linken Halsseite unter dem Kopfnicker; die Geschwulst besteht schon seit 10 Jahren, ist aber in der

letzten Zeit grösser geworden und bewirkte Schweratmigkeit beim Heben und Tragen von Lasten, seit einigen Monaten Heiserkeit.

Unter dem Musc. sternocleid. sin. befindet sich eine hühnereigrosse, ziemlich harte, etwas höckerige Geschwulst, nur wenig beweglich und gegen die Medianlinie zu sich ausdehnend. Verdrängung des Kehlkopfes nach rechts. Parese des linken Stimmbandes. Dunkle Pigmentierung der Körperhaut und zahlreiche erbsen- bis haselnussgrosse Hautlipome der Schultern und des Rückens. Der Tumor wurde für ein Lymphdrüsentumor oder eine aberrierte Struma gehalten.

9. X. 1900 Freilegung des Tumors durch Längsschnitt an der vorderen Seite des Musc. sternocleid. Der Tumor sitzt auf der Gefässscheide auf, ist an der Vena jugularis interna adhärent und lässt sich nur sehr schwer ausschälen. Die Gestalt ist spindelförmig und gehen von dem Tumor drei derbe Fortsätze aus, einer nach oben zwischen die Querfortsätze des 2. und 3. Halswirbels, einer nach unten vor die Trachea und der dritte quer zwischen Kehlkopf und Oesophagus. Stumpfe Auslösung der Fortsätze und Exstirpation mit dem Haupttumor. Normaler Heilverlauf.

Der Tumor ist 7 cm lang, 5 cm breit, 4 cm dick und ist von einer Bindegewebskapsel umhüllt; er besteht aus Fettgewebe mit angedeuteter Lappung, central weissliche Bindegewebsfasern, nirgends Lymphdrüsenreste. Die Fortsätze sind mit derber Kapsel umgeben und zeigen rosenkranzähnliche Lipomverdickungen. Mikroskopisch fand sich Fettgewebe und reichlich kernhaltiges Bindegewebe, ausgehend von dem Sitz des Lipoms an der Gefässscheide.

3. Hagere 46j. Frau, will seit $1^1/_2$ Jahren eine allmähliche Hervorwölbung der Unterschlüsselbeingegend rechts bemerkt haben und Auftreten einer Geschwulst unter dem Brustmuskel daselbst; seit vier Monaten Bildung eines derben Knotens in der Brustdrüse. Deshalb Aufsuchen des Arztes.

Sehr magere Frau zeigt unter dem Musc. pectoral. dext. eine die Mohrenheim'sche Grube ausfüllende weiche Geschwulst, die nach der rechten Achselhöhle, entlang den grossen Gefässen, einen gänseeigrossen Fortsatz entsendet. In der linken Brustdrüse ein taubeneigrosses Cystadenom.

Am 18. VI. 1900 operative Entfernung des fast zweifaustgrossen, von der Gefässscheide der Vena und Arteria axillaris entspringenden zweilappigen Lipoms, das mit einem Zapfen unter das Schlüsselbein, mit einem zweiten grossen Fortsatze in die Achselhöhle hineinreicht. Amputatio mammae sinistrae. Heilung p. p.

Das exstirpierte Lipom ziemlich fest, enthält fibröse Stränge im Innern und ist sehr gefässreich.

4. 24j. Taglöhner bemerkt seit 3 Jahren eine langsam wachsende

Geschwulst in der linken Schulterblattgegend, seit 3 Monaten Behinderung im Tragen schwerer Lasten.

12. VI. 02. Kräftiger Mann; zwischen linkem Schulterblatt und Wirbelsäule befindet sich eine grosse längsovale Geschwulst von derber Beschaffenheit, von 13 cm Länge und 6 cm Breite. Bei Bewegung und Anspannung des Musculus trapezius flacht sich die Geschwulst ab und ist weniger gut fühlbar. Bei Erschlaffung des Muskels ist die Geschwulst auf der Unterlage verschiebbar. Die Hautdecken sind abhebbar. Klin. Diagnose: Tiefsitzendes Lipom der Rückenmuskulatur.

Operation am 16. VI.: Längsschnitt über der Höhe des Tumors, derselbe liegt unter dem Musc. trapezius auf dem Musc. longiss. dorsi und erstreckt sich mit seinem breiten gefässreichen Stiel bis zu den Querfortsätzen der Brustwirbelsäule. Exstirpation des Lipoms. Dasselbe zeigt mehrlappigen Bau und in seinem Innern fächerförmig angeordnete Bindegewebsstränge. Schluss der Operationswunde durch Naht. Heilung per primam.

5. Betrifft einen 59j. grossen starken Herrn, der erst seit einem Jahr an rheumatischen Schmerzen am Rücken leidet; seit 2 Monaten heftige linksseitige Intercostalneuralgien im VII. Intercostalraum. Schmerzen beim Bücken nach vorne oder nach links, beim langen Stehen, beim Erheben der Arme und beim Heben schwerer Lasten, Gefühl von Versteifung der Brustwirbelsäule. Seit einem Monat besteht eine fluktuierende Anschwellung unter der Rückenmuskulatur, deshalb Aufnahme in das Krankenhaus.

Kräftiger starker Mann, angeblich in letzter Zeit Abmagerung. Emphysem der Lunge, Haltung steif, Bücken vorsichtig, bei seitlicher Beugung nach links ausstrahlende Schmerzen im VII. und VIII. Brustwirbel. Vertikale Kompression der Wirbelsäule daselbst auch schmerzhaft. Processus spinosi nirgends druckempfindlich. Unter dem langen Rückenmuskel links in der Höhe des VII. und VIII. Brustwirbels findet sich eine längliche, fluktuierende, nicht verschiebliche Anschwellung, ziemlich stark druckempfindlich, nur undeutlich der Palpation durch ihre tiefe Lage zugängig. In der Familie Tuberkulose, Verdacht auf Caries proc. transv. vert. dors. VIII mit Senkungsabscess unter der Rückenmuskulatur.

27. I. 1900 handbreit links von der Wirbelsäule 12 cm langer Längsschnitt schichtweise durch den Musc. latiss. dorsi, Fascia lumbo-dorsalis, Musc. longissim. dorsi, unter welchem sich kein Abscess fand, aber ein hühnereigrosses festes Lipom, welches den Musc. intercost. externus des VIII. Intercostalraumes durchsetzte, zur Hälfte subpleural lag und mit seinem Ursprungszapfen zwischen den Querfortsätzen des VII. und VIII. Brustwirbels festsass.

Die Ausschälung des Lipoms war sehr mühsam und von ziemlich starker Blutung zwischen den beiden Querfortsätzen her begleitet; Tam-

ponade der Wundhöhle, Hautnaht. Nach der Lipomexstirpation Verschwinden der Schmerzen, gute Wundheilung, keinerlei Bewegungsstörung der Wirbelsäule, keine Intercostalneuralgien mehr.

6. 54j. Mann wird eingeliefert wegen chronischen Lungenleidens und zwei Geschwulstbildungen in der rechten und linken Lendengegend, die langsam entstanden sind und in der letzten Zeit spannende Schmerzen machen. Nach Angaben des Patienten besteht die Geschwulst in der rechten Lendengegend seit 8 Jahren, links seit 1½ Jahren, seit 3 Wochen Stechen und Spannen an den Tumorstellen, besonders beim Husten. Ueber den Lungen Emphysem, chronische Bronchitis, Bronchiektasien: Herzverbreiterung. Keine Tuberkulose. Mann untersetzt, fettreich. In beiden Lendengegenden symmetrisch liegend, links eine faustgrosse flache Schwellung, Haut und Muskulatur über der Anschwellung, tiefliegende Fluktuation. Diagnose: tiefe Lumballipome.

2. X. 00. Beiderseits Schrägschnitt über der Schwellung, rechts durch den Musc. obliquus ext. und int. abdom. und Musc. transv., unter diesem auf der Fascia transversa liegend ein grosses dreilappiges Lipom mit stark gefässreicher Kapsel und enorm erweiterten Venen. Zwei Lappen liegen in der vorderen und seitlichen Lumbalgegend, der dritte, ziemlich breite, nach hinten mehr sich zuspitzende Lappen liegt gegen die Wirbelsäule unter dem tiefen Blatt der Fascia lumbodorsalis auf dem Musc. quadratus lumbor. und setzt sich mit seinem Endzapfen bis zum Proc. transversus des zweiten Lendenwirbels fort, dort fest anhaftend. Exstirpation durch den starken Gefässreichtum erschwert. Tumor besitzt Kindskopfgrösse. Links sitzt das spindelförmige, ungefähr faustdicke Lipom zwischen dem Musc. obliquus intern. und dem Musc. transv. abdom. und lässt sich leicht ausschälen. — Heilverlauf normal.

Fig. 2.

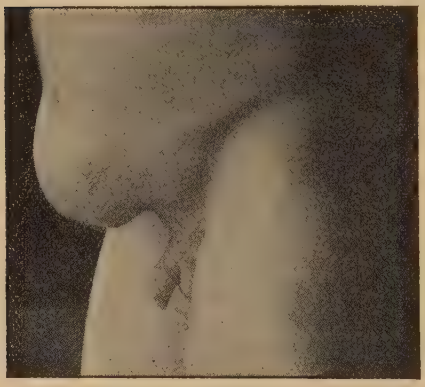

Im rechtsseitigen Lipom mikroskopisch Fettgewebe mit reichlichem kernreichen Bindegewebe und zahlreichen Gefässen, links reines Fettgewebe.

7. 6jähriger Junge hat seit der Geburt eine nussgrosse, knotenförmige Verdickung in der Tiefe der Bauchdecken unterhalb der Mitte zwischen Nabel und Schamfuge, die stetig aber langsam wuchs und mehr nach der Oberfläche zu kam. Nach einem Fall auf den Leib rasche Vergrösserung, besonders nach oben, Derberwerden der Geschwulst und Auftreten von

heftigen Schmerzen.

Kräftiger Knabe, in der Medianlinie vom Nabel bis zur Symphyse eine über mannsfaustgrosse, weiche Geschwulst mit härteren seitlichen Partien von grosser Druckempfindlichkeit, Tumor wenig verschieblich, Haut über demselben gut abhebbar. Diastase der Musc. recti. Klinische Diagnose: Tiefes Lipom der Bauchdecken mit Blutung und Entzündung in denselben.

19. I. 1899. Medianer Längsschnitt, nach Durchtrennung der verdünnten und verbreiterten Linea alba quillt ein dreilappiges fast kindskopfgrosses Lipom hervor von gefässreicher Kapsel umzogen, zwei Lipomlappen entsprechen dem von aussen fühl- und sichtbar gewesenen Tumorabschnitt, während der dritte Lipomlappen den prävesikalen Raum ausfüllt. Beseitigung der Diastase durch versenkte Naht, Zapfennaht der Haut. Heilung per primam.

Tumor auf dem Durchschnitt hauptsächlich aus Fettgewebe bestehend an einzelnen Stellen stark erweiterte Gefässräume und Lymphspalten, in den beiden oberen Geschwulstlappen diffuse Blutungen, fibröse Verhärtungen. Mikroskopisch: Fettgewebe, zahlreiche Gefässentwicklungen, Lymphspalten, frische und alte Blutungen, um dieselben kleinzellige Infiltration und Bindegewebsentwicklung.

8. W. H., 49 J. Lipom des Samenstrangs und der Tunica vaginalis propria testis. Die Beobachtung ist von Lossen in diesen Beiträgen (Bd. XXXV. S. 154) ausführlich mitgeteilt.

9. J. K., 22j. Mädchen. Vor 1 Jahr Quetschung der rechten Hand in einer Maschine und angeblich Bluterguss in den Kleinfingerballen. Seit 2 Monaten vermehrte Schmerzen in der Kleinfingerseite rechts, besonders beim Beugen des 5. Fingers. Das Mädchen bemerkte eine auffallende, langsam zunehmende Verdickung im rechten Kleinfingerballen.

5. XII. 01. Der Kleinfingerballen der rechten Hand ist etwas verbreitert und verdickt, in der Tiefe ist eine runde, ziemlich feste, kirschgrosse Tumormasse fühlbar, die mit Beugung des 5. Fingers flacher wird und schmerzt. Bei Faustbildung wird der 5. Finger nicht vollständig in die Hohlhand gebracht, das Halten von Gegenständen mit der Faust ist beschwerlich, die Hand ermüdet rasch. Klinische Diagnose: Lipom oder Fibrom im Kleinfingerballen.

16. XII. 01. Der Längsschnitt legt die derbe Fettgeschwulst frei; dieselbe findet sich zwischen die Muskeln des Kleinfingerballens eingebettet und liegt zwischen dem Musc. flexor digit. V brevis und dem Musc. abductor. digit. V. Exstirpation, Hautnaht. Heilung per primam. Nach 14 Tagen war die Funktion der Hand normal; der Faustschluss war gut und kräftig, es bestanden keinerlei Beschwerden mehr.

10. Betrifft einen 28j. Taglöhner, welcher wegen eines Panaritiums am

rechten Zeigefinger und in der Vola manus geschnitten worden war. Ein Jahr nach der Incision entstand langsam unter der Narbe in der Handfläche eine Vorwölbung, welche allmählich nach dem Zeigefinger zu fortschritt und den Finger bei der Arbeit und den Gebrauch der rechten Hand störte.

Auf der Vola manus, über dem Metacarpophalangealgelenk II befindet sich eine verschiebliche 2 cm lange lineare Narbe, unter welcher, aber mit ihr nicht verwachsen, eine etwa pflaumengrosse feste Geschwulst, welche an der Unterseite des Zeigefingers emporzieht bis zur Mitte des Grundgliedes und mit einem kugeligen Abschnitt die Digitalfalte zwischen dem 2. und 3. Finger ausfüllt. In der Tiefe sitzt der Tumor auf der Sehne fest und bewegt sich bei der Flexion der Sehne etwas mit, Beugung des Grundgliedes des 2. Fingers um 10 Grad gehemmt.

1. XII. 98. Freilegung des Tumors durch Längsschnitt, der mehrlappige Tumor liegt in der Vola manus unter der Aponeurosis palmaris, dringt mit einem kleinen Lappen seitlich in der Höhe des Metacarpophalangealgelenk II in der Aponeurosis-Lücke zwischen den Fasciculi transversi des Interdigitalraumes II unter der Haut hervor und wölbt da die Interdigitalfalte vor, während der 3. Teil zapfenförmig die Beugesehne des 2. Fingers bis zur Mitte des Grundgliedes begleitet. Der Ursprung des Lipoms ist die Sehnenscheide des 2. Fingers und zwar über dem Metacarpophalangealgelenk II. Exstirpation des Tumors, der auf dem Durchschnitt und mikroskopisch Lipomgewebe mit Bindegewebsfaserung kernreicher Natur zeigt, letztere ausgehend von der Ursprungsstelle an der Sehnenscheide. — Heilung per primam, vollkommene Wiederherstellung der Funktionsfähigkeit der Hand.

11. E. H., 28j. Frau. Vor 4 Jahren Sturz auf das Knie und vier Wochen lang Behinderung des Gehens infolge Blutergusses in das Knie. Seit einem Jahr Zunahme des Knieumfanges an der Innenseite, spannendes Gefühl beim Sitzen, Hinderung des Gehens, besonders des Treppensteigens.

December 1901. Die Untersuchung ergiebt an der medianen Seite des Lig. patellae inf. des rechten Kniegelenks einen kleinapfelgrossen, ziemlich derben Tumor, der sich zum Teil unter das Lig. patellae erstreckt, Streckung des Beines um 20° gehemmt, bei der Beugung Schmerz, sowie die Beugung über 90° hinaus versucht wird; starke Ermüdung des Beines. Der Umfang des rechten Kniegelenks ist um 3 cm grösser als der des linken. Klinische Diagnose: Tiefliegendes, sogenanntes subseröses Lipom des Kniegelenks rechts. In Chloroformnarkose Freilegung durch Längsschnitt, stumpfe Auslösung des kugeligen, derben, mit Bindegewebe durchsetzten Lipoms, das breit unter dem medialen Rande des Lig. patellae inferius auf der Kniegelenkskuppel aufsitzt. Naht der Hautränder. Verlauf ohne Störung. Nach 3 Wochen vollkommen normale Funktion des Kniegelenks. Seither nie mehr Beschwerden.

12. Ein 16jähriger Schlosser wurde wegen Distorsion des rechten Fussgelenkes in das Krankenhaus eingewiesen, bei der Untersuchung fand sich auf der Rückseite des Metacarpophalangealgelenks IV und auf dem Zehengrundglied eine rosenkranzähnliche, aus vielen erbsengrossen Knoten bestehende Geschwulst von mässig weicher Konsistenz. Darüber war die Haut schwielig verdickt, der Tumor sitzt auf der Strecksehne auf. Nach Angabe des Patienten hatte er den Tumor von Kindheit an, seit zwei Jahren zeigte er langsames Wachstum und hie und da Schmerzhaftigkeit durch Druck des Stiefels.

27. I. 00. Durch Längsschnitt Freilegung des Tumors, Exstirpation nach Abpräparierung von der Strecksehne. Der Ursprung des Tumors befindet sich an der Bursa intermetacarpophalangealis zwischen Metacarpophalangealgelenk III und IV und dorsale Entwicklung entlang der Strecksehne des 4. Zehens. Das Lipom ist von einer ziemlich festen, dorsal durch den Stiefeldruck verdickten Bindegewebskapsel umgeben, die an 3 Stellen eine quere Einschnürung macht und so das Lipom in 3 erbsengrosse hintereinandergereihte Tumorabschnitte zerlegt. Mikroskopisch: Lipomgewebe umgeben von Bindegewebe, dorsal verstärkt, volar dünnschichtig. Heilung per primam.

Ausser diesen zwölf Fällen finden sich in der Litteratur noch 137 Fälle von tiefsitzenden Lipomen, von denen Plettner bereits über 120 Fälle berichtet hat.

Was zunächst die Aetiologie betrifft, so entsteht nach der Unna'schen Lehre die Fettansammlung in der Haut durch Stauung in der Nachbarschaft fettbereitender Organe und die Lipombildung findet ihre Erklärung entweder in einer erhöhten centripetalen Fettzufuhr aus den nächsten fettbereitenden Organen oder in einer erhöhten Stauung der fettreichen Lymphe.

Einige nehmen entzündliche Ursachen an. Virchow sagt, dass Lymphdrüsen sich in einem entzündlichen Zustand befinden könnten, der Anfangs eine Vergrösserung, später eine Schrumpfung mit sich bringt und dass um die schrumpfenden Drüsen sich Fettmassen anlagern können. Hierauf führt Madelung möglicherweise die Entstehung des Fetthalses zurück.

Andere glauben, dass die Entstehung der Lipome auf einer vasomotorischen Störung der Haut beruhe. Es liegt sehr nahe, meint Grosch [1]), hier an die sekretorische Thätigkeit der Drüsen zu denken, denn die Talg- und Schweissdrüsen producieren neben ihren Zerfallsprodukten auch Fette und deren Derivate. Eine kongeni-

1) Studien über das Lipom, Deutsche Zeitschr. f. Chir. Bd. 26.

tale Entwicklung von Lipomen ist bei solchen Tumoren hervorgehoben worden, die nicht vollständig aus Fettgewebe bestehen. v. Recklinghausen hat gezeigt, dass bei Spaltbildungen im Wirbelkanal und in der Schädelhöhle aus transponiertem Fett- Muskel- und Bindegewebe, Geschwülste entstehen und ist der Ansicht, dass die gemischten Lipome der Schädelhöhle sich auf eine derartige Keimverirrung beziehen. P. W. Serenin[1]) will das Auftreten von Lipomen bei mehreren Mitgliedern einer Familie bemerkt haben. Auch krankhafte Veränderungen in der Schilddrüse und Fehlen derselben hat man beschuldigt (vergl. hierzu Fall 52 und 53 des Anhanges). Interessant ist die Mitteilung „Eine seltene erbliche Lipombildung“ [2]), wonach nur die männlichen Nachkommen an vielfachen, an verschiedenen Stellen des Körpers befindlichen, kleinen und grösseren Tumoren leiden, deren Väter und Onkel zumeist an denselben Oertlichkeiten dieselben Affektionen aufzuweisen hatten. Alle weiblichen Mitglieder der Familie in auf- und absteigender Reihe waren frei von Lipomen. Es wird hier angenommen, dass im Samen die Anlage zur Erzeugung dieser Geschwülste vorhanden ist und dass mit dem Auftreten der Samenbildung der Beginn der Geschwulstbildung zusammenfällt.

Was die Aetiologie für unsere Fälle betrifft, so können wir von vornherein die Keimverirrung ausschliessen, da sich sämtliche Lipome im Gebiet des mittleren Keimblattes hielten.

Virchow hat in seinen krankhaften Geschwülsten das Gebiet der Lipome derart erschöpfend behandelt, dass die Untersuchungen späterer Jahre in der Litteratur wenig Neues gebracht haben. Um der Aetiologie näher zu kommen, müssen wir an der durch klinische Erfahrung bestätigten Einteilung in subkutane und subfasciale Lipome festhalten, ferner müssen wir diese 12 subfasciale Lipome in 3 Arten einteilen und zwar solche, welche bestimmt kongenital, solche, die durch ein Trauma entstanden und wiederum solche, deren Aetiologie scheinbar ungewiss ist.

Kongenital:

Fall 1: Tiefsitzendes Lipom des Hinterhauptes bei einem Neugeborenen.

Fall 2: Tiefsitzendes Lipom der linken Halsseite bei einem 20jähr. Arbeiter.

---

1) Centralbl. f. Chir. 1901. Nr. 41.

2) Virchow's Arch. Bd. 124. S. 175.

Fall 7: Tiefsitzendes Lipom der Bauchseiten bei einem 6j. Knaben.
Fall 12: Tiefsitzendes Lipom der 4. Zehe am rechten Fusse bei einem 16jähr. Arbeiter.

Nach der Lehre der Cellularpathologie entstehen die Lipome aus praeformiertem Fettgewebe, da sie ja mit den Zellen des Mutterbodens in chemischer und physiologischer Beziehung übereinstimmen. Es macht daher den Eindruck, dass diese tiefen Lipome ihren Ausgang genommen haben von den kleinen Fettgewebsträubchen der Gefäss-, Nerven- und Sehnenscheiden, also eine Hyperplasie schon vorhanden gewesenen Fettgewebes bilden und durch ihre stetige Zunahme an Grösse und Schwere nun das Bindegewebe der Gefäss-Nerven- und Sehnenscheiden trichterförmig in sich hineingezogen haben, wodurch es zu einem breitbasigen Aufsitzen auf Gefäss-Nerven- und Sehnenscheiden kam und zu einer reichlicheren Bindegewebsentwicklung ins Lipominnere führte, als man sonst bei Lipomen subkutaner Art gewohnt ist"[1]). Diese anatomischen Verhältnisse haben wir besonders bei unseren kongenitalen Fällen angetroffen.

Ohne Zweifel spielt bei der Entstehungsweise des Lipoms das Trauma eine Rolle.

Trauma:

Fall 4: Tiefsitzendes Lipom des Schulterblattes bei einem 24jähr. Arbeiter.
Fall 10: Tiefsitzendes Lipom der rechten Volamanus über dem 2. Metacarpophalangealg. bei 28jähr. Taglöhner.
Fall 9: Intermuskulares Kleinfingerlipom des rechten Handtellers bei 22jähr. Mädchen.
Fall 11: Subseröses Lipom des rechten Knies bei einer 28j. Frau.

Jedoch wollen einige nur ausschliesslich im Sinne des mechanischen Reizes seine Entstehung zuerkennen. Zu dieser Annahme, für welche in der Litteratur bereits genügend Belege vorhanden sind, berechtigt auch unser Fall 4, hier hatte sich bei einem Arbeiter am linken Schulterblatt ein Lipom entwickelt, das ihn beim Tragen schwerer Lasten behinderte. Gerade dieser Fall zeigt zur Genüge, dass man hier die Entstehung des Lipoms als ein Produkt mechanischer Reize auffassen muss.

Cohnheim hingegen, welcher auf einem entgegengesetzten

1) v. Beck, „Ueber tiefsitzende Lipome, ärztliche Mitteilungen aus und für Baden" 1901. Nr. 24. S. 277.

Standpunkt einer traumatischen Aetiologie der Geschwülste steht, will im Trauma höchstens eine seltene Gelegenheitsursache, wie für die Geschwülste überhaupt, so auch für das Lipom zuerkennen und zwar nur unter der Voraussetzung, dass das Trauma den von ihm postulierten embryonalen Geschwulstkeim direkt treffe, der nun sein bisheriges indifferentes Wesen abstreift und zu lebhaftem Wachstum angeregt wird. Zieht man bei dieser Voraussetzung Fall 11 heran, wonach eine Frau vor 4 Jahren auf das rechte Knie fiel und seit einem Jahr eine langsam sich vergrössernde Geschwulst bemerkte, so muss man auch der Ansicht Cohnheim's zustimmen.

Ob man für die Fälle, wo sich an Orten der einmaligen oder dauernden Schädlichkeit ein Lipom bildet, einen bis dahin latenten Geschwulstkeim im Sinne Cohnheim's annehmen muss, ist schwer zu sagen. Wie für alle Fälle, so ist auch für diese Neubildung die Ansicht verschieden.

Virchow nimmt für jede Lipombildung eine örtliche Ursache an, dieselbe kann sehr unerheblich sein und doch grosse Wirkungen erzeugen, wenn die Prädisposition (Diathese) sehr ausgebildet ist. Die Prädisposition kann angeboren oder erworben sein; in den meisten Fällen ist sie jedoch erworben, und zwar ist die Nahrung, und nicht nur eine sehr fettreiche Nahrung, sondern auch der Genuss des Bieres und Branntweins, nach Virchow, von grosser Bedeutung für die Entstehung von Lipomen. Er erinnert, dass nichts gewöhnlicher sei, als dass man bei Säufern die Appendices epiploicae in stattliche Lipome umgewandelt sähe und dass die Fettkapseln der Nieren zu stattlichen Geschwülsten angewachsen seien.

Was unsere Fälle betrifft, so war unter denselben kein Potus nachweisbar, möglicherweise besteht daraufhin bei Fall 6 und 8 Verdacht, auch zeigten unsere Patienten keinen auffallenden Fettreichtum der Haut, sondern waren meist hagere Leute.

Für die erworbene Prädisposition spricht nach Virchow auch der Umstand, dass Lipome im kindlichen Alter recht selten vorkommen, recht eigentlich eine Geschwulst des mittleren und höheren Alters sind. Von dieser Ansicht, welche ja auch für einen Teil unserer tiefsitzenden Lipome zutrifft, möchte ich nur den letzten Punkt bestreiten, dass nämlich die Lipome im kindlichen Alter recht selten vorkommen. Nach den hier gesammelten tiefsitzenden Lipomen, bei denen von 92 genau das Alter bestimmt werden konnte, entfallen 17 auf das erste Jahrzehnt, gegenüber 26, die auf das fünfte Jahrzehnt fallen.

Grosch[1]) führt das Vorkommen von Lipomen im höheren Alter, weniger auf den Einfluss der Nahrung allein zurück als vielmehr auf die gemächliche ruhige Lebensweise älterer Leute und auf die senile Retardition des Stoffwechsels. Der ruhigeren Lebensweise und der damit zugleich verbundenen stärkeren Fettentwicklung überhaupt, sei auch das häufigere Vorkommen der Lipome bei Frauen als bei Männern, welches sich nach den statistischen Zusammenstellungen desselben Autors, wie 2 : 1 stellt, zuzuschreiben. Wollen wir diese Ansicht für die tiefsitzenden Lipome annehmen und mit Zahlen ebenfalls beweisen, so kommen wir wiederum zu andern Ergebnissen, denn von 92 tiefsitzenden Lipomen, bei denen das Geschlecht angegeben ist, entfallen 25 auf Frauen gegenüber 39 auf Männer.

Wie viele Fälle in der Litteratur bereits dargethan haben, ist neben dem Trauma immer eine Entzündung einhergegangen. Man kann dann annehmen, dass die durch die Entzündung entstandene venöse Hyperämie öfters Wachstumsvermehrung des Fettgewebes bedingt. Am eklatantesten tritt eben beschriebener Umstand bei den Lipomen der Hand und der Finger hervor. Steinheil[2]) hat drei derartige Beobachtungen mitgeteilt, und unsere Fälle 9 und 10 können als weitere Beweise hierfür dienen. An direkt infektiöse Ursachen zu denken, sei es, weil einmal Staphylokokken in abgeschwächter Virulenz gefunden worden sind, das andere Mal Typhus vorausgegangen war, liegt doch sicherlich keine Veranlassung vor.

Schliesslich wären noch die Fälle zu erwähnen, deren Aetiologie ungewiss ist.

Aetiologie ungewiss:

Fall 3: Tiefsitzendes Lipom in der rechten Achselhöhle und Schlüsselbeingrube bei einer 46jähr. Frau.

Fall 5: Tiefsitzendes Lipom des Rückens, welches mit seinen Ursprungszapfen an den Querfortsätzen des 7. und 8. Brustwirbels festsass, bei einem 59jähr. Herrn.

Fall 6: Tiefsitzendes symmetrisches Lipom in beiden Lumbalgegenden bei einem 54jähr. Mann.

Fall 8: Lipom des Samenstranges und des Hodens.

Sucht man bei diesen Fällen nach der Ursache der Lipombildung, so kommt im Fall 3 möglicherweise das Klimacterium in

1) Studien über das Lipom. Deutsche Zeitschr. f. Chir. XXVI. Bd.
2) Ueber Lipome der Hand und Finger. Bruns' Beiträge VII. Bd.

Betracht, da ja bekanntermeise Frauen in diesem Alter zu Fettansatz neigen; im Falle 5 kann gleichfalls Altersfettbildung angenommen werden, und im Falle 6 käme neben Altersfettbildung noch regelmässiger Alkoholgenuss in Frage.

Was das Alter betrifft, so ist bei diesen zwölf tiefsitzenden Lipomen im grossen und ganzen fast jedes Lebensalter vertreten. Will man hieraus einen Schluss ziehen, so würde gerade, wie auch für die anderen aus der Litteratur gesammelten Fälle, die Aeusserung Virchow's, dass das Lipom im kindlichen Alter verhältnismässig selten vorkommt, nicht stimmen. Wenn man für diese 12 Fälle das Prozentverhältnis heranzieht, so kommt man zu dem Ergebnis, dass die Disposition häufiger eine erworbene als angeborene war. Vergleicht man den Fettreichtum des Körpers mit anderen Statistiken, wofür zwar nur die Fälle 5 und 8 zum Vergleich herangezogen werden können, so würde nur für diese 2 Fälle „das Vorkommen des Lipoms im höheren Alter infolge Fettreichtums des Körpers" zutreffen. Hinsichtlich des Prozentverhältnisses war das männliche Geschlecht häufiger als das weibliche vertreten.

In Bezug auf Heredität haben wir bei unseren Fällen keine positiven Anhaltspunkte. Die beiden im Kindesalter vorgekommenen Lipome sind ohne nachweisbare Heredität entstanden und haben zur Zeit ihrer Entfernung eine bedeutende Grösse erreicht. Stoll konnte von 129 Fällen von Lipomen nur in einem Falle mit Sicherheit Heredität nachweisen, dass der Vater einer mit Lipomen behafteten Patientin ebenfalls ein Lipom an der Scapula besass. Ferner fand sich in einem Falle von Athol Johnson[1]) unter dem Bilde einer Spina bifida bei einem neugeborenen Kinde am Rücken ein Lipom, welches durch ein Loch im Kreuzbein bis auf die Dura mater reichte. Der Vater des Kindes hatte auf derselben Stelle des Rückens ein Lipom gehabt. Auch Kleinknecht[2]) berichtet über einen Fall (Fall 126) von Fusssohlenlipom bei einem elfjährigen Knaben, dessen Vater an multiplen Lipomen litt. Einleuchtender in Beziehung auf Heredität verhält es sich in dem Falle, in welchem sämtliche männliche Nachkommen an multiplen Hautlipomen litten, jedoch für die Heredität der tiefsitzenden Lipome kommt er nicht in Betracht.

Die tiefsitzenden Lipome sind gutartige unter der Fascie liegende

1) British. med. Journ. 1857 VII, XII.

2) Ueber Lipome des Fusses, im Besonderen der Fusssohle. Bruns' Beiträge XX. Bd. S. 345.

Tumoren von bald weicher, bald harter Konsistenz und von gelber Farbe, die öfters fingerdicke Fortsätze in die benachbarten Gewebe entsenden. Am Kopfe sitzen dieselben unter dem Musc. epicranius, meist in der Stirnpartie, ferner auf dem Scheitel und Hinterhauptsbein, auch unter dem Musc. temporalis sind Lipome gefunden worden. Letzterer Sitz ist selten, denn soweit mir die Litteratur zugängig war, konnte ich nur 4 Fälle zusammenstellen. Im Gesicht können die tiefen Lipome vorkommen in der Fossa canina, hier direkt dem Periost aufsitzend, und in der Gegend der Parotis. Am Halse verteilen sie sich auf das obere Halsdreieck, die Fossa supraclavicularis und, wie ein Fall aus der Litteratur zeigt, auf den Raum zwischen Kehlkopf und Zungenbein (Fall 31). An der vorderen Brustwand sitzen sie auf dem Sternum (Fall 54), zwischen den Intercostalmuskeln, ferner subpleural und gehen aus von dem dort präexistierenden Fettgewebe. Hiervon sind 10 Fälle aus der Litteratur bekannt und unser Fall 5. In der Achselhöhle adhärieren sie an den Gefäss- und Nervenscheiden oder können letztere auch vollständig umgeben, wie der Fall 58 zeigt; ausser unserem Fall 3 sind in der Litteratur nur noch 3 weitere Fälle zu finden. Am Rücken ist ein häufiger Sitz das Schulterblatt und die Nähe der Wirbelsäule (Fall 4, 5, 6); im ersten Falle sitzen sie meist zwischen den Rückenmuskeln, im letzten Falle hängen sie mit den Wirbeln und deren Fortsätze mittelst derben und gefässreichen Strängen zusammen. Die Lipome der Bauchdecken, welche teils zwischen Nabel und Symphyse, teils in der Gegend oberhalb des Poupart'schen Bandes lokalisiert sind, gehen aus von dem intermuskulären, prävesikalen (Fall 7) und präperitonealen Fettgewebe. Ihr Vorkommen ist selten. Rosenmayer[1]), welcher 30 Fälle von Bauchdeckentumoren zusammengestellt hat, fand in 21 Fällen Fibrome. Schliesslich sind noch die Darm- und retroperitoneale Lipome zu erwähnen. Was die Samenstrang- und Hodenlipome betrifft, so gehen dieselben aus von dem lockeren Zellgewebe, welches die Gefässe des Samenstranges innerhalb der Tunica vaginalis communis umgibt (Fall 8). Hier finden sich gewöhnlich sehr oft Fettträubchen oder kleine abgegrenzte Fettablagerungen. Letztere sind unbedeutend und machen meistens keine weiteren Symptome. Das von diesem präexistierenden Fettgewebe ausgehende Lipom kann entweder nach oben wachsen, wobei der Hoden normal zu fühlen ist und die Erscheinung einer Hydrocele etc.

1) Wiener med. Blätter 29—32. 2. Bruns' Beiträge XXIV. Bd.

vortäuscht oder es kann den Hoden allseitig so fest umschliessen, dass die Castration nötig wird. Ferner kommen die tiefsitzenden Lipome vor in der Gegend des Hüftgelenks, am Oberschenkel, an der Kniekehle, am Kniegelenk (Fall 11) und Unterschenkel. Am Knie können sie einmal ausgehen von den Gelenkzotten, und zwar kann durch einen Kapselriss noch ein Zusammenhang mit dem Gelenk bestehen, oder als sogenannte gestielte Lipome, deren Zusammenhang mit dem Gelenk manchmal schwer nachzuweisen ist. Als zweiten Ausgangspunkt hat König das para- und retrocapsuläre Fettlager des Kniegelenkes angenommen. König ist der Ansicht, dass man die Entstehung dieser Geschwülste ähnlich zu denken habe, wie die subserösen Fettgeschwülste des Peritoneums, weshalb er zuerst die Bezeichnung subseröse Lipome einführte.

Am Fusse ist die Planta pedis der Sitz oder die Sehnenscheiden. Wie sehr selten die Lipome an der Fusssohle auftreten, geht daraus hervor, dass in der Litteratur bis jetzt nur 5 Fälle beschrieben sind. Am seltensten scheinen die tiefsitzenden Lipome am Fussrücken aufzutreten, denn soweit mir die Litteratur zugängig war, konnte ich nur 4 Fälle ausser unserem Fall 7 zusammenstellen.

Sowohl an der Fusssohle, wie an dem Fussrücken treten sie in cirkumskripter, wie in diffuser Form auf. Teils durch den Stiefeldruck, teils durch den Widerstand der darüberliegenden derben Fascien, werden sie abgeplattet und entsenden nach allen Richtungen hin Fortsätze.

Die tiefsitzenden Lipome der oberen Extremität, welche gleichfalls vom intermuskulären Fettgewebe ausgehen, lokalisieren sich unter dem Musculus deltoideus und im Sulcus bicipitalis, meist dem Oberarmknochen fest aufsitzend, an der Gelenkbeuge des Ellenbogengelenks, am Unterarme zwischen oberflächlichen und tiefen Beugern, während sie an der Streckseite des Unterarmes nur ganz selten auftreten. In der Hohlhand ist ihr Sitz das lockere Zellgewebe zwischen Aponeurose und Sehnenscheiden. Sie kommen hier häufig vor. Nach Steinheil[1]) waren von 34 genau beschriebenen Fällen von Lipomen 19 subaponeurotische.

Die tiefsitzenden Lipome liegen meistens im fettarmen Gewebe, wodurch sie sich von den subkutanen Lipomen wesentlich unterscheiden. Den Ausgangspunkt nehmen sie von dem spärlichen Fettgewebe der Gefäss-, Sehnen- und Nervenscheiden und zwar soll im

1) Ueber Lipome der Hand und Finger. Bruns' Beiträge VII. Bd. S. 610.

letzteren Falle nach Alsberg[1]) das Endoneurium kleinster sensibler Nerven in Betracht kommen. Die Gestalt ist flach spindelförmig, unregelmässig, bedingt durch die Straffheit der sie überlagernden Gewebe der Muskeln und Fascien.

Hinsichtlich des mikroskopischen Baues sind die tiefsitzenden Lipome sehr gefässreich und durchsetzt von radiär angeordneten Bindegewebsfasern. Das Bindegewebe hat den Charakter eines jungen sehr kernreichen Bindegewebes, das Lipomgewebe zeigt grosse Fettzellen mit randständigem Kern.

Die Diagnose macht in den meisten Fällen grosse Schwierigkeiten. In vielen Fällen wurde vor der Operation ein maligner Tumor diagnosticiert, während bei der Operation ein leicht zu entfernendes Lipom sich herausstellte. So ist im Falle 83 ein Lipom beschrieben, das unter dem Deltoideus sass, es entwickelte sich innerhalb eines Jahres, und verursachte starke Schmerzen, sodass Patient nicht schlafen konnte: die Diagnose lautete auf weiches Sarkom, die Operation ergab ein reines Lipom. Von den wenigen Fällen von Krankengeschichten, bei denen die Fehldiagnosen erwähnt sind, seien dieselben hier kurz angeführt. Und zwar lautete die Diagnose anstatt Lipom im Falle 6: Atherom, i. F. 34: kalter Abscess, i. F. 41: Abscess oder Struma, i. F. 47: Struma, i. F. 70: chronische Ischias, i. F. 83: Hydatidencyste, i. F. 101: vergrösserter Schleimbeutel, i. F. 102: Enchondrom, weshalb die Exartikulation vorgenommen wurde, i. F. 116: Myxosarkom des Oberschenkels, i. F. 117: Sarkom an derselben Stelle, i. F. 125: „Cancer" der Kniekehle, weshalb der Oberschenkel amputiert wurde, i. F. 131: Cystische Geschwulst.

Vorliegende Fälle zeigen deutlich, wie schwierig und wie wichtig das Erkennen der tiefsitzenden Lipome für die Behandlung ist, denn infolge von zwei Fehldiagnosen wurde in einem Falle die Amputation des Oberschenkels, im anderen die Exartikulation des linken Ringfingers ausgeführt.

Folgende Hauptmerkmale sichern die Diagnose. Die Haut ist unverändert und in Falten abhebbar, die Geschwulst fühlt sich in den meisten Fällen weich an und giebt das Gefühl von Pseudofluktuation, gewöhnlich adhäriert das tiefsitzende Lipom an seiner Unterlage, ist also nicht verschieblich und zeigt Lappung. Jedoch kann letzteres Symptom nicht immer mit Sicherheit differentialdia-

1) Ueber Neurolipome. Inaug.-Dissert. Berlin 1892.

gnostisch verwertet werden, da in den allermeisten Fällen wegen der tiefen Lage, der gelappte Bau eben nur schwer zu bestimmen ist. Als weiteres Symptom nimmt man das langsame Wachstum an; daher ist es auch erklärlich, dass die tiefsitzenden Lipome verhältnismässig spät Beschwerden machen. Eine Ausnahme hiervon machen die Hodenlipome, welche in der Regel rascher sich vergrössern.

Bezüglich der Differentialdiagnose kam in unseren Fällen, ausser Lipomen folgendes in Betracht:

Im Falle 1: Eine Encephalocele und ein Kephalhämatom. Encephalocele insofern, da dieselbe häufig am Hinterkopfe vorkommt, ausserdem zeigte der Tumor Pseudofluktuation, wurde beim Schreien grösser und praller und an der Basis der Geschwulst fühlte man scharf vorspringende Knochenränder. Dieselben Symptome finden wir bei manchen Fällen von Kephalhämatomen, jedoch ist das Praller- und Grösserwerden beim Schreien nicht so deutlich. Schliesslich liess nur der Aufschluss durch die Röntgen-Photographie, dass der Tumor keine Fortsetzung in die Schädelhöhle hinein besass, sondern nur eine Knochendelle bewirkt hatte, ein tiefsitzendes Lipom erkennen.

Im Falle 2: Ein Abscess, Sarkom der Halswirbelsäule, Drüsentumor und eine Struma. Da man es mit einer mindestens seit 10 Jahren bestehenden, langsam und regelmässig wachsenden, cirkumskripten Geschwulst, die sonst nirgends Metastasen aufweist oder zum Durchbruch neigt, zu thun hatte, so konnte man Abscess und Sarkom mit ziemlicher Sicherheit ausschliessen. Die Konsistenz und die etwas längliche, höckerige Oberfläche legten die Annahme eines auf der Gefässscheide liegenden Lymphdrüsentumors nahe, denn die Fortsätze nach den Halswirbeln, nach Kehlkopf und Oesophagus waren der Untersuchung nicht zugängig. Die Verdrängungserscheinung des Kehlkopfes und die Rekurrensparese sprachen am meisten für eine Struma der Nebenschilddrüse, da die Schilddrüse gegen den Tumor deutlich abgrenzbar war.

Im Falle 3: Ein Cystoadenom, da ja in beiden Brustdrüsen Veränderungen zu fühlen waren, ferner Carcinom, Hygrom oder Lymphangiektasie. Das Klimakterium, das hagere Aussehen der Frau und der gänseeigrosse Tumor in der Achselhöhle machten die Annahme eines Carcinoms möglicherweise wahrscheinlich. Den Sitz des Tumors unter dem Musc. pectoralis schlossen jedoch alle von der Brustdrüse ausgehenden Geschwülste, die etwa in Frage kommen, aus. Das langsame Wachstum und die Schmerzlosigkeit des Tumors, die fehlende Infiltration des Musc. pectoralis und die fehlenden Drüsenmetastasen, die Verschieblichkeit des Achselhöhlentumors gegen seine Unterlage und eine solche des Musculus pectoralis gegen den Haupttumor, ferner der Umstand, dass man einen direkten Zusammenhang des Achselhöhlentumors mit dem Haupttumor

fühlte, sprachen gegen die Malignität.

Im Falle 4: Fibrom, Atherom oder Dermoidcyste. Einen malignen Tumor konnte man von vornherein ausschliessen, da die Geschwulst mit der Umgebung nicht verwachsen war. Gegen Atherom sprach der wenig oberflächliche Sitz, gegen Dermoidcyste die Seltenheit der Tumoren an dieser Stelle. Im Uebrigen musste der Tumor, obwohl man die charakteristische Lappung nicht fühlte, wegen der tieferen Lage entweder als Fibrom oder Lipom erkannt werden.

Im Falle 5: Caries oder Sarkom. Der Verdacht auf Caries des Processus transv. vertic. V liegt hier sehr nahe, denn wir finden tuberkulöse Belastung, Abmagerung, rasche Zunahme der Beschwerden (innerhalb eines Jahres) und Fluktuation. Die Palpation gab wegen der tiefen Lage keinen sicheren Befund. Auch machte die Seltenheit des Vorkommens der tiefsitzenden Lipome in der Nähe der Brustwirbelsäule die Diagnose hiefür ganz unwahrscheinlich. Die Annahme eines Sarkoms wäre insofern gerechtfertigt, da hier Fluktuation, wie dieselbe ja durch den Gefässreichtum solcher Tumoren bedingt ist, Nichtverschieblichkeit von der Unterlage, Abmagerung, Schmerzen etc. vorhanden waren; die Metastasen dagegen fehlten.

Im Falle 6 war die Diagnose einfacher. Einmal wegen der Pseudofluktuation, dann wegen der langen Dauer des bestehenden Falles. Ein Abscess wurde ausgeschlossen wegen der langen Dauer der rechtsseitigen Anschwellung, wegen der symmetrischen Lage der beiden Anschwellungen auf beiden Körperseiten und aus Mangel von Zeichen, die auf Erkrankung der Pleura und der Rippen hinwiesen, ausserdem, weil das chronische Lungenleiden nicht tuberkulöser Natur zu sein schien.

Im Falle 7: Eine Hernie, ein Bauchdeckenfibrom, eine Cyste (Urachus) oder Lymphangiomsarkom, doch liess die lange Dauer einen malignen Tumor ausschliessen, gegen eine Hernie sprach der Umstand, dass der Tumor beim Schreien und Pressen nicht praller wurde und sich hierbei nicht vorwölbte. Es blieb also nur übrig, an ein Fibro-Lipom zu denken, für letzteres sprach die lappige Beschaffenheit.

Im Falle 8: Da der obere Teil der Geschwulst sich in den Leistenkanal fortsetzte, beim Husten praller wurde und dabei herabstieg, auch ohne Schwierigkeit sich teilweise reponieren liess, so kam eigentlich nur eine Hernia inguinalis externa, vielleicht mit Blasenhernie in Betracht wegen der zeitweise auftretenden heftigen Schmerzen. Was nun die 3 anderen Tumoren betrifft, so konnte man von 2 verschiedenen Gesichtspunkten aus dieselben auffassen, entweder als gleichartige oder als verschiedenartige Geschwülste. Die Hydrocele testis konnte natürlich wegen ihrer Kleinheit nicht erkannt werden. Der mittlere Tumor musste wegen seiner charakteristischen Beschaffenheit und Lage jedoch als Hoden er-

kannt werden. Differentialdiagnostisch kam wegen der eigentlichen Tumoren in Betracht: Sarkom, Carcinom, Hydro- und Hämatocele; die beiden letzteren sind mit ziemlicher Sicherheit auszuschliessen wegen der fehlenden Transparenz, die beiden ersteren wegen des langen Bestehens.

Im Falle 9 und 10: Fibrome, Neurome, Enchondrome, Hygrome oder Sarkome der Sehnenscheiden. Letztere konnte man wegen der langen Dauer ausschliessen, desgleichen auch Enchondrome, Neurome und Fibrome, da Pseudofluktuation, Reiben und weiche Konsistenz vorhanden war; unmöglich dagegen war die Unterscheidung zwischen Hygromen und Lipomen, denn bei beiden fühlt man Knirschen, Reiben, Pseudofluktuation und weiche Konsistenz. Durchweg alle Beobachter verfielen auf diesen diagnostischen Irrtum, der ja in der Seltenheit ihres Vorkommens an Hand und Finger seine Rechtfertigung hat. Schon Virchow betont im ersten Band seiner Geschwulstlehre, dass das Vorkommen der Lipome an der Hohlhand eine grosse Seltenheit sei, und Lücke, welcher sich in ähnlichem Sinne äusserte, stellte sogar ihr Vorkommen in Abrede. Handelt es sich, wie im Falle 10, um einen cirkumskripten, nur pflaumengrossen Tumor, der seine Ausbreitung gegen das Grundglied und zwischen die 2. und 3. Digitalfalte hat, so bereitet seine Diagnose noch vollends grosse Schwierigkeiten. Sicherer lässt sich ein grösseres Lipom der Hohlhand gegenüber einem Hygrom erkennen, weiss man doch, dass eine Schwellung über die Handgelenkslinie hinaus für ein Hygrom der Sehnenscheiden anzusprechen ist, denn durch die straffe Anheftung an das Ligament. carpi transversum und durch das Vorhandensein der vielen Vorderarmbeuger ist eine Ausbreitung des Lipoms nach dem Vorderarm hinauf unmöglich.

Im Falle 11: Das zuerst von Johannes Müller beschriebene Lipoma arborescens genu, ferner ein Gelenkkörper mit periartikulärem Erguss oder endlich eine Bursitis praepatellaris, ein Hämatom oder Myxom. Ein Lipoma arborescens kommt in Betracht, weil ein Trauma vorausgegangen war und Pat. längere Zeit das Knie nicht gebrauchen konnte; ferner wegen des langen Bestehens des Leidens und wegen der mangelhaften Streckung des Beines. Der Umstand, dass eine Kommunikation mit dem Gelenkinnern nicht nachweisbar war, kann, wie bereits schon früher erwähnt, für die Diagnose eines subserösen Lipoms verwendet werden. Auch liess die mangelhafte Streckung des Beines, offenbar wegen des Sitzes des Lipoms unter dem Lig. patellae inferius, einen Gelenkkörper, verbunden mit periartikulärem Erguss vermuten. Für ein Hämatom oder Myxom der Bursa praepatellaris würde sprechen die prall elastische Spannung, die Pseudofluktuation, die cirkumskripte Begrenzung und Schmerzhaftigkeit.

Im Fall 12: Enchondrome, Hygrome, Neurome und rheumatische Affektionen. Oefters findet man, dass gerade Sehnenscheidenlipome mit

rheumatischen Affektionen am Fuss zur Verwechslung Anlass geben, da beide der Form und ihrem Sitz nach sehr ähneln. Der Hauptunterschied besteht hier in der Wachstumsrichtung, indem die Lipome die Metatarsalknochen auseinanderdrängen und gegen den Fussrücken zu sich entwickeln, während die Hygrome in ihrer Lage bleiben. Gegen Neurome und Enchondrome spricht die rosenkranzähnliche Anordnung, die weiche Konsistenz und der Ausgang des Tumors von der Strecksehne.

Die Therapie wird meist in einer operativen Entfernung der tiefsitzenden Lipome bestehen. Die Indikation hierzu war gegeben im:

Fall 1: Durch die Grösse und Lage des Lipoms, ferner wegen der nachteiligen Entwicklung auf das Os occipitale.

Fall 2: Wegen der Schweratmigkeit, Verdrängung des Kehlkopfes und der Parese des linken Stimmbandes.

Fall 3: Infolge des Sitzes und der Grösse des Tumors und des Verdachts auf Malignität.

Fall 4: Durch den Sitz, durch die Grösse und Schmerzhaftigkeit des Lipoms und deshalb Behinderung im Tragen schwerer Lasten.

Fall 5: Durch den Sitz und deshalb Schmerzen beim Bücken, beim Heben schwerer Gegenstände und Erheben der Arme und Verdacht auf Abscess.

Fall 6: Wegen der stechenden und spannenden Schmerzen an den Tumorstellen.

Fall 7: Wegen der raschen Vergrösserung und dem Auftreten von heftigen Schmerzen.

Fall 8: Wurde als Kombination bei einer rechtsseitigen Hernia inguinalis und direkter Blasenhernie angetroffen.

Fall 9: Infolge der mangelhaften Beugung des 5. Fingers der rechten Hand.

Fall 10: Behinderung bei der Arbeit und mangelhafte Beugung des rechten Zeigefingers.

Fall 11: Wegen der Beschwerden beim Gehen und Treppensteigen und wegen des spannenden Gefühls beim Sitzen.

Fall 12: Wegen der Schmerzhaftigkeit infolge des Stiefeldruckes.

Nach einer Alkohol- oder Aetherinjektion, wie dieselbe ähnlich bei subkutanen Lipomen auch versucht worden sind, kann wohl schwerlich ein Erfolg erzielt werden, desgleichen auch nicht von Aetzmitteln, durch deren Gebrauch, wie Fall 10 zeigt, das Lipom rapid gewachsen sein soll. Wie die Diagnose, so ist auch die Therapie durch die derben und meist gefässreichen Fortsätze erschwert. Hierbei kommt es öfters zu stärkeren venösen Blutungen, durch sorgfältig ausgeführte Tamponade stehen letztere jedoch bald. Werden

die Fortsätze übersehen, so kann es zu lokalen Recidiven, vergl. Fall 107, 118, 119 und 127, oder wie es bei den subpleuralen Lipomen mehreremals der Fall war, zu Sepsis kommen, vergl. Fall 48, 51, 53.

Man hat nun freilich die Erfahrung gemacht, dass manches Mal nach der Operation von grösseren Fettgeschwülsten sich an verschiedenen Stellen des Körpers und an inneren Organen bald Recidive einstellen. Eine genauere Untersuchung hat jedoch gezeigt, dass man es bei diesen Fettgeschwülsten nicht mit reinen Lipomen zu thun hatte, sondern mit solchen, die myxomatös oder sarkomatös entartet waren. Handelt es sich um angeborene Lipome bei Neugeborenen, so wird man füglich einige Monate mit dem operativen Eingriff warten, wie es auch in unserem Fall 1 geschehen ist; es kommt bei Neugeborenen sehr leicht zu Komplikationen, wie ein von Jakobi (Archiv of pediatr. Vol I 1884 Ref. Centralbl. für Chir. 1884 S. 438) beschriebener Fall zeigt, bei welchem 27 Tage post operationem das Neugeborene an Dysenterie starb.

Die beste Therapie ist die unter strenger Asepsis ausgeführte radikale Entfernung des tiefsitzenden Lipoms. Dieselbe muss zuerst in systematischer Freilegung des Tumors bestehen, um sich davon zu überzeugen, ob die bereits vorher gestellte Diagnose richtig ist, daran anschliessend muss sorgfältig auf den Verlauf der meist fingerdicken, derben und gefässreichen Fortsätze, sowie auf die Verwachsung der letzteren mit der Nachbarschaft geachtet werden. Die Wundheilung erfolgt, wie es bei sämtlichen unseren Fällen der Fall war, glatt, die Beschwerden verschwinden vollständig und die Arbeitsfähigkeit wird wieder vollkommen hergestellt.

Kasuistik.

A. Tiefsitzende Lipome des Kopfes.

*1. Grosch (l. c.).

37j. Bauernfrau. Seit einigen Jahren ohne bekannte Ursache entstandene, langsam wachsende, zur Zeit wallnussgrosse Geschwulst über dem linken Tuber os frontis, von halbkugeliger Gestalt, ohne Lappung und von weich elastischer, fast fluktuierender Konsistenz, ohne Druckempfindlichkeit. Durch Druck ist der Tumor nicht zu verkleinern. Derselbe zeigt auch keine pulsatorischen und respiratorischen Bewegungen, die Haut ist normal und der Tumor gegen seine Unterlage nicht verschieblich. Bei

Die mit * versehenen Krankengeschichten sind bereits von Adolf Plettner „Beiträge zur Kenntnis der tiefgelegenen Lipome", Inaug.-Diss. Halle 1889, veröffentlicht.

der Exstirpation zeigt sich ein abgekapseltes zwischen dem Epicranium und der Uebergangsstelle des Musc. temporal. in die Galea gelegenes Lipom.

2. C. Weil (Prager med. Wochenschrift 1890 Nr. 27).

Bei einem 14j. Knaben, welcher sich vor 2 Jahren mit der rechten Schläfe gegen eine Tischkante gestossen hatte, entwickelte sich seither an der getroffenen Stelle eine rundliche schmerzlose Anschwellung, die unter dem Musc. temporalis und hinter dem Jochbogen sass. Nach der Operation vollkommene Heilung.

*3. Grosch (l. c.).

52j. Bauer mit apfelgrossem Lipom unter der Galea in der Mitte der Stirn. Vor 3 Jahren bald nach einem heftigen Stoss, hat Pat. eine erbsengrosse Geschwulst bemerkt, welche gleichmässig wuchs. Dieselbe ist von normaler verschieblicher Haut überzogen, gegen ihre Unterlage wenig verschieblich, von weich elastischer Konsistenz, nicht fluktuierend, auch nicht druckempfindlich und zeigt deutlich Lappung. Eine seitliche Vertiefung im Os frontis unterhalb der Geschwulst ist von einem niedrigen cirkulären Wall umgeben. Bei der im Uebrigen leichten Auslösung musste ein Stück Periost mit entfernt werden.

*4. Grosch (l. c.).

52j. Frau, welche vor 3—4 Jahren nach einem heftigen Stoss an der linken Stirn, einen erbsengrossen, erst in letzter Zeit ohne Beschwerden zu gut Haselnussgrösse herangewachsenen Knoten bemerkt hat. Derselbe erweist sich als ein zwischen Epicranium und der Galea gelegenes Lipom, welches weich elastische Konsistenz, sowie undeutliche Fluktuation darbietet und ebensowohl gegen die Haut, als auch gegen seine Unterlage verschieblich ist. Deutliche Lappung, Knochen normal.

5. Grosch (l. c.).

56j. Mann, seit 30 Jahren ohne bekannte Veranlassung an der Stirn entstandener, jetzt halb wallnussgrosser, weich elastischer, von normaler Haut bedeckter und verschieblicher Tumor, welcher sich als subaponeurotisches Lipom erweist. Der Pat. litt gleichzeitig an einem Lippencarcinom.

*6. Cruveilhier (Grosch l. c.).

C. hielt einen in der oberen rechten Stirngegend einer Leiche befindlichen, halbkugeligen Tumor von der Grösse einer halben Reineclaude für ein Atherom. Derselbe erwies sich jedoch bei der Exstirpation als ein zwischen Periost und „aponévrose epicrânienne“ gelegenes abgekapseltes Lipom.

*7. Gruber (Virchow's Archiv B. 77).

An der Leiche eines älteren Mannes fand sich eine den grössten Teil der Stirn flach vorwölbende, derbe, elastische Geschwulst, welche von normaler Haut überzogen war, jedoch gegen ihre Unterlage wenig verschieblich. An der Glabella hatte man den täuschendsten Eindruck

einer Usur des Knochens. Nach Durchschneidung der gut entwickelten MM. frontales trat ein abgekapseltes Lipom zu Tage, welches sich ohne Nebenverletzungen stumpf auslösen liess und nur an den Rändern leichte Lappungen und Einkerbungen zeigte.

*8. Grüter (Diss. Greifswald 1883).

65j. Arbeiter hat vor 36 Jahren die Entstehung einer kleinen Geschwulst auf der rechten Kopfseite bemerkt, welche langsam und schmerzlos wuchs, bis sie die Grösse eines Kindskopfes erreichte, und von der Mitte des rechten Scheitelbeines bis über den Supraorbitalbogen herabhing. Die pralle, derbe Geschwulst ist gegen die normale, aber von erweiterten Venen durchzogene Haut wie auch gegen ihre Unterlage verschieblich und lässt weder Lappung noch Fluktuation erkennen. Leichte Auslösung eines unter der Galea gelegenen Fibrolipoms, nach Durchtrennung einer cirkumskripten Verwachsung mit dem Periost.

*9. Sitzungsbericht der phys.-med. Gesellschaft Würzburg 1882 (Grosch l. c.).

Kleinapfelgrosser, halbkugeliger, prall elastischer fast fluktuierender Tumor der linken Stirnseite, welcher ebenso gegen seine Unterlage, wie gegen die Haut verschieblich ist. Eine starre cirkuläre Infiltration des Periosts und des subaponeurotischen Zellgewebes konnte einen Knochenwall vortäuschen.

*10. Fehleisen (Grosch l. c.).

2 Männer im Alter von 30 und 40 Jahren wurden wegen tiefsitzenden Lipoms an der Stirngegend operiert. Beide Tumoren schienen von einem ähnlichen, nach der Operation verschwindenden harten Walle umgeben.

*11. Derselbe.

Angeborenes Lipom über dem inneren Augenwinkel bei einem jungen Mädchen. Cirkulärer, faktisch existierender Knochenrand. Bei der Operation fand sich eine tiefe Mulde im Stirnbein.

*12. Mitteilungen aus der chirurgischen Universitätskl. in Göttingen (Grosch l. c.).

46j. Mann. Seit 8 Jahren besteht eine langsam wachsende, nie schmerzhafte Geschwulst vor der rechten Stirn. Jetzt hat sie die Grösse einer halben Wallnuss, ist weich, nicht fluktuierend, sitzt völlig fest, unbeweglich auf, die Haut darüber ist unverändert. Im Umfang der Geschwulst fühlt man einen harten Rand. Exstirpation. Die Geschwulst sass unmittelbar auf dem Pericranium, auf welchem ein seichter Eindruck war.

*13. Wheeler (Dublin Journ. of med. Sc. 1873 December).

75j. Mann, der seit 25 Jahren einen mächtigen ca. $1^1/_2$ Fuss hohen und $1^1/_4$ Fuss im Umfang messenden Tumor über der linken Hälfte des Stirnbeines und über dem vorderen und seitlichen Teile des linken Seitenwandbeines trug. Bei der Operation zeigte sich an cirkumskripter Stelle eine feste Verwachsung mit dem Periost. Tumor zeigte unter dem Mi-

kroskop die charakteristischen Eigenschaften einer Fettgeschwulst.

*14. Volkmann (Beiträge zur Chirurgie S. 275).

Der Fall betraf gleichfalls ein subfasciales unmittelbar dem Knochen aufliegendes Lipom.

*15. Mac Cormac (Lancet 1880).

Lipom, das einem 14j. Mädchen auf dem Scheitelbeinhöcker sass. Bei der Operation erwies sich, dass das Lipom unter den Weichteilen des Schädels lag und stellenweise dem Pericranium adhärierte. Die Existenz der Geschwulst war erst vor 2 Jahren bemerkt worden. Etwas schwierige Auslösung des Lipoms. Heilung.

*16. Bruns (Handbuch der Chir. Bd. I).

2½j. Knabe war mit erbsengrosser Geschwulst am Hinterhaupt geboren, welche z. Z. der Operation trotz Kauterisationen bereits eine dem Kopfe des Kindes gleiche Grösse erreicht hatte. Der Tumor fühlt sich grösstenteils „wie ein mit Wolle festgestopfter Sack an"; an zwei Stellen jedoch deutliche Fluktuation und an zwei weiteren Stellen in der Nähe der Basis eine nicht unbedeutende Pulsation. Links erscheint die Geschwulst deutlich verschiebbar, rechterseits aber, in der Gegend, wo sich das Hinterhauptsbein mit dem Seitenwandbein verbindet, war nicht nur die Verbindung derselben mit dem Knochen anscheinend eine einige, sondern es verriet auch ein hervorstehender Knochenrand die Abteilung des Hinterhaupt- und Seitenwandbeines. Das Kind ist übrigens körperlich und geistig gut entwickelt. Die Exstirpation der Geschwulst ohne Schwierigkeiten, nachdem die oben und rechterseits etwas festere Verbindung mit dem Pericranium durch das Messer gelöst war.

*17. Chassaignac (Grosch l. c.).

Chassaignac legte der Pariser anatomischen Gesellschaft ein Lipom vor, welches in dem lockeren Bindegewebe zwischen dem Pericranium und dem Musc. epicranius sich entwickelt hatte.

*18. Nancrede (Grosch l. c.).

Congenital fatty tumour beneath occipito-frontal muscle.

*19. König (Lehrbuch der spec. Chirurgie I. Bd. S. 202).

Erwähnt eines von ihm beobachteten unter der Fascie des Temporalmuskels gelegenen Lipoms.

*20. Heinecke (Deutsche Chirurgie 1882 Lief. 31).

H. hat ein subepicranielles Lipom von Faustgrösse am Hinterkopf bei einem 18j. Manne beobachtet, welches derselbe seit frühester Zeit trug. Aehnlichkeit mit einer Kephalocele.

*21. Plettner (Inaug.-Diss. Halle 1889).

Wilhelm S., 43 J. Am 6. I. 85 Exstirpation eines fast wallnussgrossen Lipoms der Stirn.

*22. Auvert (Bruns, Handbuch der Chirurgie, Tübingen 1859).

Mädchen von 18 Jahren mit einer Geschwulst der Fossa canina, welche gegen den Knochen nicht verschieblich ist und sich beim Kauen

zwischen die Zähne drängt. Bei der vom Munde aus vorgenommenen Exstirpation erweist sich der Tumor als gänseeigrosses Lipom mit centralem Konkrement (Speichelstein?). Heilung nach 3 Wochen.

*23. O. Acrel (Bruns l. c.).

Angeborenes Lipom an gleicher Stelle, welches nur teilweise exstirpiert wurde.

*24. Bruns (l. c.).

B. operierte bei einem 19j. Mädchen ein kongenitales Lipom der Wange, welches langsam wachsend Mannsfaustgrösse erreicht hatte. Seine Lage entsprach ziemlich genau derjenigen der Parotis, es reichte aber, eine halbkugelige Form darbietend, bis fast zum Kehlkopf herab. Dasselbe war von normaler verschieblicher Haut bedeckt, schmerzlos und zeigte bei derber, körniger Konsistenz lappige Fortsätze.

25. Sydney Jones (Grosch l. c.).

20monatlicher Knabe mit einer Geschwulst von der Grösse und Form einer halben Orange, welche über der Sutura sagitt. gelegen, mit dem hinteren Teile ihrer Peripherie an die kleine Fontanelle heranreichte. Durch Druck konnte weder eine Verkleinerung des Volumens noch Auftreten von Hirnerscheinungen beobachtet werden; beim Schreien des Kindes schien jedoch der Tumor etwas anzuschwellen. Die Geschwulst wurde im 2. Lebensmonat bemerkt. Die Geschwulst adhärierte der unteren Fläche der Galea und liess sich von der Oberfläche des Pericraniums leicht ausschälen. Die Geschwulst bestand aus Fettgewebe.

*26. Fieber (Grosch l. c.).

58j. Mann mit einem innerhalb 8 Jahren bis zum Umfang einer kleinen Orange herangewachsenen Lipom auf dem linken Scheitelbein, welches von derber elastischer Konsistenz ist, aber keine lappige Gestalt, sondern eine glatte Oberfläche zeigt und auf seiner Unterlage etwas verschieblich ist. Den tiefen Sitz, welcher von F. nicht ausdrücklich angegeben ist, schliesst Grosch wohl mit Recht daraus, dass die normale Haut in breiten Falten abhebbar war.

B. Tiefsitzende Lipome des Halses.

27. Fr. Völcker. (Bruns' Beiträge Bd. XXI.)

14 Jahre altes Mädchen. Vor 8 Jahren wurde in der rechten unteren Halsgegend eine Geschwulst bemerkt, die allmählich bis zur jetzigen Grösse anwuchs. Das Wachstum der Geschwulst war gleichmässig, namentlich in der letzten Zeit nicht gesteigert. Seit ca. einem Jahr besteht bei Anstrengung etwas Atemnot. — Die ganze vordere und seitliche rechte Halsgegend zwischen rechtsseitigem Unterkiefer bezw. Proc. mast. und Sternum ist ausgefüllt von einem kindskopfgrossen Tumor, der sich von der Nackenwand rechts bezw. dem Vorderrand des Cucullaris bis zum Vorderrand des linken Kopfnickers erstreckt. Die Haut über der Geschwulst ist etwas gespannt, aber überall verschieblich, nicht entzündet.

— 15. VII. 98 Operation: Schwierig war die Exstirpation des an der Wirbelsäule gelegenen Abschnittes, der aus kleinen lappigen Fettmassen bestand und mit einem festen knöchernen Stiel an dem Proc. transv. des 5. Halswirbels bindegewebig fixiert war. Die exstirpierte Geschwulst wog 1 kg. Anatomische Diagnose: Lipoma subfasciale, ausgehend von der Halswirbelsäule. Die Geschwulst war durch eine 2apfelgrosse Struma kompliciert.

28. Max Weber. (Inaug.-Dissertation, Würzburg 1890.)

Angiolipom bei einem 20jährigen Mann, das die linke Fossa supraclavicularis ausfüllte, das nach oben hin bis in die Höhe des unteren Schildknorpelrandes, nach vorne an den hinteren Rand des Sternocleidomastoideus, nach hinten an den vorderen Rand des Musc. cucull., nach aussen bis zur lateralen Hälfte der Clavicula reichte. Ausserdem setzte sich der Tumor unter die Clavicula fort.

29. Thomas Curling. (Med. chirurg. Transactions, Vol. XXXIII pag. 303, 1850, cit. von A. Ehm. Inaug.-Dissert. Greifswald 1889.)

Der erste Fall betrifft einen 10jährigen, weiblichen Kretin, bei dem sich zu beiden Seiten des Halses ausserhalb des Musc. sternocl. Lipome befanden, die, wie es sich bei der Sektion herausstellte, nach abwärts hinter die Clavicula sich senkten, die Achseln ausfüllten, über die Infraspinalmuskeln und den untersten Winkel der Scapula hinzogen und nicht eingekapselt waren. Diese Geschwülste waren intrauterin entstanden.

30. Der zweite Fall betrifft ein 6monatliches Kind, welches ebenfalls mit Idiotismus behaftet war und ganz analoge Verhältnisse zeigte. In beiden Fällen fehlte die Schilddrüse.

31. König. (Lehrbuch Bd. I, 522.)

K. operierte ein Lipom der tiefen Schichten des Halses, welches vom Raum zwischen Zungenbein und Kehlkopf ausging.

***32.** K. Vogt. (Inaug.-Dissert. Berlin 1876 S. 22.)

Hier handelte es sich um ein Lipom, welches von der Vena jugul. ausging, dessen Bestehen schon vor der Geburt konstatiert war und welches eine ganz excessive Grösse erreicht hatte, als der Knabe $^3/_4$ Jahr alt war.

***33.** Gosselin. (Gaz. des hôpit. Nr. 147.)

Frau von 32 Jahren mit einem seit 4 Jahren bemerkten, orangegrossen Lipom des Halses, welches unter dem Subcutan. colli zwischen Sternocleidom. und Trapezius und teilweise unter der Clavicula seinen Sitz hatte.

***34.** Cruveilhier. (Traité d'Anat. pathol.)

Roux operierte einen Zimmermann wegen eines unter dem rechten „Muscule peaucier" sitzenden Lipoms des Halses von der Grösse eines Truthennen-Eies, welches er zuvor seiner deutlichen Fluktuation wegen für einen kalten Abscess gehalten hatte.

***35—40.** Petit. (Gaz. hebd. de méd. et de chir. Nr. 4.)

Petit teilt 5 Fälle von Lipomen der Fossa supraclavicularis mit bei Frauen, bei denen stets die grossen Gefässstämme und Nerven des Halses freigelegt wurden, meist auch die Spitze der Pleura. In einem Falle war das Lipom zwischen die Stränge des Plex. brach. hineingewachsen; in einigen dieser Fälle haben deutliche Symptome von Druck auf die Nerven des Plex. brachial. bestanden.

41. Fr. Taylor. (Transact. of the path. soc. XXVIII.)

4jähriges Mädchen mit einem Lipom des Halses, welches vor der Wirbelsäule sitzend um Oesophagus und Trachea nach beiden Seiten herumgewachsen war, sodass es anfänglich für ein Struma gehalten, später wegen Verdachts auf Abscess verschiedentlich punktiert worden war. Pat. gestorben an Erstickung, ohne dass eine Operation gewagt worden wäre.

*42. James Paget. (Lectures etc.)

Liston beobachtete ein subkutanes Lipom am Halse, dessen Operation dadurch schwierig wurde, dass Lappen desselben bis an die Trachea und Speiseröhre reichten.

*43. Billroth. (Chirurgische Klinik Zürich.)

Mann, 55 Jahre alt, mit einer Geschwulst des Halses in der linken Supraclaviculargegend, welche, seit längerer Zeit bestehend, bei der Exstirpation sich als grosser, teilweise fibröser, unter der tiefen Halsfascie gelegenes Lipom darstellte.

44. A. Plettner. (Inaug.-Diss. Halle 1889.)

P. fand bei der Sektion eines schwer verletzten, älteren Mannes ein doppelseitiges auf und zwischen den Strängen des Plex. brach. gelegenes, teilweise fibröses Lipom des Halses.

*45. Derselbe. (l. c.)

Bei einem 3 Jahre alten Knaben bestand eine Geschwulst in der rechten Halsseite. Die Geschwulst ist schon bald nach der Geburt bemerkt worden. Bei der Operation, wobei die Halsfascie gespalten wurde, konnte ein fingerlanger und ebenso dicker Fortsatz, der mit den Nervensträngen unter der Clavicula hinweg in die Achselhöhle trat, durch vorsichtigen Zug ganz unblutig herausgebracht werden.

*46. Derselbe. (l. c.)

Obersteiger M., 49 Jahre alt, Exstirpation eines tiefgelegenen, faustgrossen Lipoms des Halses in der Regio supraclavicul. dextr.

*47. Derselbe. (l. c.)

Bei einem 18jährigen Malerlehrling handelte es sich scheinbar um ein Struma von Faustgrösse. Nach einem langen Hautschnitt, in der Medianlinie vom Kinn bis zum Jugulum, wird das Platysma und die Fascie durchtrennt und das nunmehr zu Tage tretende Lipom stumpf ausgelöst. Vor der Operation bestanden keine Beschwerden.

C. Tiefsitzende Lipome der vorderen Brustwand und der Achselhöhle.

*48. Czerny. (Wiener med. Wochenschr. XXVII. 2.)

Kopfgrosses Lipom der vorderen Brustwand, welches zum grossen Teil zwischen Pleura und Thoraxwand sass. Der 7. Intercostalraum ist durch einen dicken Fortsatz zu einer über hühnereigrossen Lücke erweitert. Exitus letalis 6 Tage post operationem an septischer Pleuritis, trotzdem die weit blossgelegte Pleura nicht eröffnet worden war.

49. L. Cromer. (Jahresber. der gesamten Medicin. 1900. Bd. I. S. 263.)

Ein Lipom wurde bei der Sektion einer alten Frau gefunden, die an Gehirnblutung gestorben war. Der Tumor sass etwa links von der Herzspitze, maass 4 : 3 cm, war von der Pleura diaphragmatica überzogen: an der unteren Seite war ein Defekt des Zwerchfelles bemerkbar, welches vielleicht die Entstehung des Tumors erklärt, er ragte in die linke Pleurahöhle hervor.

*50. C. Vogt. (Dissert. Berlin 1876.)

Wahrscheinlich kongenitaler Tumor bei einem 1jährigen Mädchen, welcher die ganze vordere Thoraxhälfte einnimmt und sehr schnell gewachsen sein soll. Die normale Haut ist über dem Tumor in Falten abhebbar, letzterer gegen seine Unterlage sehr wenig verschieblich, das Herz ist nach aussen und unten dislociert und neben schwachem, vesikulärem Atemgeräusch ergiebt die physikalische Untersuchung der linken Thoraxseite eine ziemlich ausgedehnte nach links sich hinüber erstreckende Dämpfung. Es wird deshalb ein weiterer mit dem ersteren wahrscheinlich zusammenhängender Tumor diagnosticiert. Wegen des schnellen Wachstums und der starken Schädigung des Allgemeinzustandes wird der äussere Tumor exstirpiert. Derselbe, ein Lipom, geht mit einem dicken Stiel unter den Musc. pectoral. und durch den 3. Intercostalraum in die Brusthöhle. Stiel amputiert. Bronchopneumonie †. Die Sektion zeigt den vorderen Mediastinalraum mit Lipomgewebe ausgefüllt.

51. Plettner. (l. c.)

Kindskopfgrosses Lipom sass bei einer älteren Frau an der linken seitlichen Thoraxwand, ein Stiel, der zu einem kleineren zwischen Pleura und Rippen gelegenen, stark hühnereigrossen, aber flachen Lipomlappen führte, drang in der linken Axillarlinie zwischen 4. und 5. Rippe durch, der subpleurale Teil des Tumors wurde erst bei der Sektion gefunden. Bei der Operation war der Stiel nicht erkannt und die in der Brusthöhle gelegene Geschwulstabteilung infolgedessen zurückgelassen worden. Der Tod erfolgte an Verjauchung dieses Stieles, welche sich bis in die Pleurahöhle fortsetzte und septische Pleuritis und Pericarditis veranlasste.

52. Gussenbauer. (Arch. für klin. Chir. Bd. XLXXX, p. 322.)

Der Fall betrifft eine 42jährige Frau und war von G., der früher eine ähnliche Beobachtung mit Czerny gemacht hatte, schon ante operationem als subpleurales Lipom diagnosticiert worden. Der Verlauf war ein guter.

53. Plettner. (l. c.)

Es handelte sich hier um ein anscheinend oberflächliches, recht grosses Lipom des Thorax, welches jedoch ebenfalls mittelst eines daumenstarken Stieles mit einem zwischen Pleura und Thoraxwand gelegenen zweiten Lipom zusammenhing. Infolge einer sehr starken, die Operation begleitenden Blutung, wurde dieser Stiel, sowie die innere Abteilung der Geschwulst übersehen und der Tod trat auch hier infolge jauchiger Pleuritis ein.

***54.** Cruveilhier (l. c.)

C. teilt einen Fall von einem auf dem Sternum gelegenen Lipom mit, das ein ungenannter Chirurg operierte. Die seitwärts vom Sternum in der Brusthöhle gelegenen Fortsätze wurden zum grössten Teil hervorgezogen und amputiert. † an eitrigen Mediastinitis.

***55.** Derselbe. (l. c.)

Morel-Lavallée entfernte nur den vor dem Sternum gelegenen Teil eines hinter dasselbe gehenden Lipoms.

***56.** Derselbe (l. c.).

Lipom der Achselhöhle unter der Aponeurose, von Cloquet beobachtet, bei dessen Operation der Nervus radialis durchschnitten wurde. Nach Gangrän des Armes trat der Tod des Patienten ein.

***57.** Derselbe. (l. c.)

C. fand bei einer Konsultation ein scheinbar subkutanes Lipom in der Axilla, dessen Hälfte indes unter dem Pectoralis major lag.

*** 58.** Derselbe. (l. c.)

Lipom der Achselhöhle unter der Aponeurose, bei dessen Operation der Nervus radialis durchschnitten wurde, „qui était placé au centre de la tumeur."

***59.** Derselbe. (l. c.)

Durch Operation wurde bei einer 66j. Frau ein Lipom entfernt, dessen grösserer Lappen unter dem Musculus deltoideus, dessen kleiner unterer dem Musculus pectoralis sich entwickelt hatte.

D. Tiefsitzende Lipome des Nackens und Rückens. (Virchow-Hirsch, Jahresbericht 1867.)

***60.** Ein 12j. Mädchen, bei welchem schon, als sie 4 Jahre alt war, die Geschwülste bemerkt wurden, zeigte am Rücken ein Lipom von 80 cm und am Nacken ein nicht ulceriertes flacheres von kaum halb so grossem Umfang. Nach Freilegung des Rückenlipoms zeigte es sich, dass dasselbe unter und zwischen die Rückenmuskulatur eindrang: Spaltung des

Musc. trapezius. Bei weiterer Auslösung finden sich bis an die Wirbelsäule gehende Fortsätze, ferner steht das Nackenlipom durch ein drittes, vom Rückenlipom verdecktes, mit diesem letzteren in Verbindung, was eine etwas mühsame Präparation verlangt. Exitus letalis nach einer halben Stunde.

*61. Bardeleben. (Lehrbuch der Chirurgie.)

B. erwähnt ein 5j. Kind, mit 7 Zoll langem, 4 Zoll breitem, fluktuierendem Lipom des Rückens, welches unter dem Latissimus dorsi lag.

62. James Paget (Lectures.)

Wormald operierte ein subkutanes Lipom des Nackens, dessen Lappen und Fortsätze bis zwischen oder unter die Muskelbündel des Trapezius reichten.

63. Lücke (Pitha-Billroth Bd. II.)

Lipom des Nackens, welches an dem Dornfortsatz des IV. Halswirbels haftete.

64. Göttinger Klinik Jahresbericht 1875—79.

Lipom-Recidiv bei einer älteren Person seit 6 Jahren bestehend, vier Jahre nach der Exstirpation eines subkutanen Lipoms des Nackens entstanden. Bei der Operation zeigte sich, dass Fortsätze bis tief in die Nackenmuskulatur eindrangen und dass das Lipom mit dem Periost eines Processus spinosus fest verwachsen war.

65. Chirurgische Klinik Halle.

36j. Frau, Beschwerden beim Korsettanlegen. Die rechte Lendengegend zeigt eine von normaler Haut überkleidete Anschwellung, welche sich seitlich von der Wirbelsäule in Raum zwischen unterem Rippenbogen und Spina posterior superior ossis ilei wurstförmig ausbreitet. Zeigt Gefühl von Fluktuation und ist gegen die Unterlage etwas verschieblich. Leichte Auslösung eines Lipoms, welches sich scheinbar zwischen den beiden Blättern der Fascia lumbodorsalis entwickelt hatte, das jedoch mit einem daumenstarken Fortsatz mit dem Periost des Process. spinos. III des Lendenwirbels verwachsen war. Exstirpation eines Stückchen Periostes.

*66. Chirurgische Klinik Halle.

Wilhelmine K., 18 J., hat seit 4 Jahren einen kleinen anfangs langsam, in der letzten Zeit ziemlich rasch gewachsenen, schmerzlosen Knoten am Rücken bemerkt. Neben dem Angulus scapulae dextrae des gut genährten Mädchens, bemerkt man einen halbfaustgrossen Tumor, der gegen die Unterlage verschieblich ist. Wegen der an den Rändern des scheinbar fluktuierenden Tumors deutlich erkennbaren Lappung, wird die Diagnose auf ein (tiefgelegenes) Lipom gestellt. Dasselbe ist, wie sich bei der Operation zeigt, vom Latiss. dorsi bedeckt und besitzt eine derbe Kapsel.

*67. Chirurgische Klinik Halle.

Mädchen von $3^1/_2$ Jahren. Wahrscheinlich kongenitaler, fast faustgrosser Tumor der l. Lumbalgegend, welcher langsam und schmerzlos gewachsen war. Derselbe bietet deutlich das Gefühl von Fluktuation dar.

die normale Haut über ihm ist in breiten Falten abhebbar, der Tumor gegen seine Unterlage so gut wie nicht verschieblich. Die Oberfläche ist glatt, besondere Buckeln oder Lappen treten nicht hervor. Die Geschwulst scheint breitbasig aufzusitzen. Bei der Operation erwies sich dieselbe als abgekapseltes, unter den Muskeln der Lendengegend sitzendes Lipom, das mit einem Fortsatz in die Leibeshöhle eindrang und dort mit einem kleineren, weichen stark lappigen Lipom zusammenhing, welches ganz deutlich der Nierenkapsel auflag. Der verbindende Fortsatz, welcher die Rückenwand hart unter der letzten Rippe und dicht neben dem I. Lendenwirbel perforiert hatte, war nur an einer Stelle mit dem Querfortsatz des betreffenden Wirbels fest verwachsen, im übrigen liess sich der retroperitoneal gelegene Tumor sehr leicht hervorziehen.

68. Gérard Marschant: (Revue d'orthopédie 1894 Nr. 1 Centralblatt f. Chir. 1894 S. 739.)

33j. Kammerdiener trägt an der oberen inneren Partie der linken Glutaealportion ein etwa handbreites Lipom, fest auf der unteren Partie aufsitzend und an sich unempfindlich, aber bei der Seitenlage und beim Gehen die heftigsten Schmerzen bereitend. Der Kranke stützt sich nur auf das rechte Bein. Die Wirbelsäule ist unten im Lendenteil links konkav, darüber kompensatorisch ausgebogen. Bei der Operation zeigen sich die Fasern des Glutaeus maximus plattgedrückt, atrophisch; 3 Wochen danach sind die Störungen vollkommen beseitigt, der vorher arbeitsunfähige Mann nimmt seine Funktionen wieder auf.

69. Derselbe (l. c.)

53j. Mann leidet nach einem Fall auf den Rücken vor 3 Jahren an den heftigsten Schmerzen im Gebiet der unteren Wirbelsäule, welche vollkommen starr gehalten wird. Bücken unmöglich, Gehen äusserst mühsam, Erheben des Armes äusserst schmerzhaft. Als Ursache findet sich ein Fibrolipom in der Grösse einer kleinen Mandel im Niveau und an der linken Seite des Proc. spinos. des III. Lendenwirbels.

E. Tiefsitzende Lipome der oberen Extremität.

***71**. Anger Benjamin. (Virchow-Hirsch Jahresb. 1875). Subfasciales Oberarmlipom.

72. Severeano. (Arch. proc. de chir. Bd. II 669. Centralbl. für Chirurgie 1894 S. 285).

Der mit Erfolg exstirpierte Tumor sass unter dem rechten Musc. deltoideus, direkt auf dem Periost, hatte innerhalb eines Jahres sich entwickelt und verursachte so lebhafte Schmerzen, dass Pat. weder schlafen, noch arbeiten konnte. Die Diagnose blieb unsicher, wurde mit Wahrscheinlichkeit auf ein weiches Sarkom gestellt, das mit dem Muskel und in der Tiefe mit dem Periost eine Masse zu bilden schien. Die Operation zeigte, dass es sich um ein reines Lipom handelte.

73. Meyer. (Virchows Archiv Bd. XXXII.)

Ein z. T. verkalktes Lipom unter dem atrophischen Biceps des Oberarmes.

74. A. Bischitzky. (Centralbl. f. Chir. 1899.)

Bei einem 45j. Mann fanden sich zu beiden Seiten des Biceps am Ellenbogengelenk je etwa hühnereigrosse Lipome, welche die Beugung des Unterarmes behinderten. Sie standen durch einen Fortsatz mit der Gelenkkapsel in Zusammenhang an Stellen, an welchen normaliter Fettanhäufungen vorkommen.

75. Cruveilhier. (l. c.)

Boulard beobachtete ein Lipom der Ellenbogenbeuge von länglich cylindrischer Gestalt, welches zwischen dem Musc. brach. intern. und Musc. supinat. long. sass und nach oben zwischen dem Musc. triceps und Humerus eindringend die Aponeurose des Unterarms emporhob.

*76. Cruveilhier. (l. c.)

Verneuil beobachtete ein Lipom des Vorderarmes von rundlicher Gestalt und der Grösse einer Orange zwischen Musc. brach. intern. und supinatus longus, welches zum guten Drittel seiner Oberfläche unter der Aponeurose lag und vom Hautast des Nervus radialis gekreuzt wurde, letzterer war an einer Stelle mit dem Lipom verwachsen.

*77. Cruveilhier. (l. c.)

Broca beobachtete ein zwischen der hohen und tiefen Muskelschicht der Flexorenseite des Unterarmes entwickeltes Lipom.

*78. Vigenaud. (Gaz. des hôp. 1868 Nr. 8.)

Die Neubildung hatte hier wahrscheinlich nahe am Ellenbogen am Rande des Lig. inteross. ihren Ursprung genommen und war dann zu beiden Seiten desselben weiter gewachsen.

*79. Cruveilhier. (l. c.)

Broca operierte ein unter dem Musc. extensor digitorum comm. gelegenes zum Teil verkalktes Lipom des Vorderarms.

*80. Moerloose. (Bull. de la soc. médec. de Gand. Virchow-Hirsch Jahresbericht 1867). Lipom tief zwischen der Vorderarmmuskulatur.

*81. Pelletan. (Clin. Chir. T. I.)

20j. Kutscher, gesund. Apfelgrosser Tumor des Daumens, gegen die Hohlhand sich ausdehnend, unregelmässige Oberfläche, ziemlich derb, schmerzlos, Haut intakt, Anfang unbekannt. Operation Kreuzschnitt, Auspräparieren der adhärenten Geschwulst. Schwere phlegmonöse Entzündung.

82. Robert (Annales de thérapeutique méd. et chir. 1884).

27j. kräftiger Fleischergeselle. Im 12. Jahre entstand eine kirschkerngrosse Geschwulst auf dem Kleinfingerballen der rechten Hand, unmerkliches Wachstum. Vor 2—3 Jahren begann sie schneller zu wachsen. Halborangegrosser, herzförmiger Tumor von der Gegend des Kleinfingerballen bis zum Mittelfinger hin. Weiche, elastische Geschwulst, bei Druck eine Art von Krepitation, wie bei einer Reiskörpercyste. Deutlich dreigelappte Geschwulst. Haut etwas verdünnt. Wegen Diagnose Hyda-

tidencyste erfolglose Punktion. Darauf teils Enukleation, teils Auspräparieren. Heilung vollständig.

83. Boinet (Gaz. des Hôpitaux 1866).

53jähr. Frau, mehrlappiger Tumor an der rechten Hand, seit etwa 7 Jahren. Der grösste Lappen hühnereigross, zwischen Daumen und Zeigefinger, von den andern 5 eine am Kleinfingerballen, die andern auf jedem Metacarpophalangealgelenk. Deutlich Fluktuation, daher Diagnose Hygrom. Incision und Exstirpation.

84. Wagner (Langenbeck's Archiv B. VII).

Mann, rechte Hand hypertrophisch (Riesenwuchs). Seit 5 Jahren Fettgeschwulst an der rechten Thoraxseite, die sich rasch zur Achsel und schliesslich zum Arm und Vorderarm ausdehnte. An der rechten Hand sass ein Tumor zwischen Daumen und Zeigefinger. Zwischen Kleinfinger- und Handwurzel noch eine andere Geschwulst. Funktion nicht beeinträchtigt.

85. Richet (Gaz. des Hôpitaux 1867).

19j. Mann; seit 8 Jahren Tumor im rechten Handteller; höckerig, unregelmässig hart, besonders in den centralen Partien, schmerzlos, die letzten Intermetacarpalräume erweitert. Keine Fluktuation, Haut intakt. Die Diagnose lautete zwischen Lipom oder Fibrom. Enukleation. Subaponeurotischer Tumor. Die inneren Partien fibrös, die äusseren lipomatös. Sekundäre Heilung.

86. Trélat (Gaz. des Hôpitaux 1867)?

59j. Mann, gesund, Tumor in der linken Hohlhand, langsame Entwicklung, manchmal das Gefühl von Unbehagen und Erschlaffung bei den Bewegungen. Die intakte Haut durch unregelmässige Wülste emporgehoben, besonders am Kleinfingerballen. Gefühl von Fluktuation und feinem Reiben. Daher Diagnose Hygrom. Zweimalige erfolglose Punktion. Die Incision ergiebt ein weiches, zweilappiges, abgekapseltes, leicht zu enukleierendes Lipom.

87. Perassi (citiert von Poulet, Revue de chir. 1869, pag. 623).

60j. Frau, seit 12 Jahren schmerzlose, unmerkliche Entwicklung eines Tumors in der rechten Hohlhand. Haut normal. Apfelgrosser Tumor im rechten Handteller, ziemlich resistent, rundlich auf der Unterlage adhärent. Fingerbeweglichkeit intakt. Diagnose Lipom oder Cyste. Enukleation des Lipoms, das 4 Fortsätze zwischen die Metacarpalknochen hineinschickte. Der Tumor war im Centrum fibrös; Heilung.

88. Péan (Société d'anatomie 1873).

3j. Kind, Missbildung an der rechten Hand, die mit dem Wachstum immer auffallender wurde. Rechte Hand breiter als die linke. Die beiden Metacarpalknochen sind gegen ihr unteres Ende etwas auseinandergedrängt. An der Basis des Daumenballens sitzt ein kleiner, wenig abgrenzbarer Tumor, teigig anzufühlen, tiefsitzend, keine deutliche Fluktuation, nicht verwachsen, schmerzlos. Enukleation schmerzlos. Es war ein Lipom.

89. Rigaud (Revue méd. de l'Est 1878. Cit. von Poulet c. p. 626). Junger Mann. Tumor an der rechten Hohlhand, der ganz den Eindruck eines Reiskörperhygroms macht, eine kleine Verlängerung gegen die Köpfchen des 3. und 4. Metacarpus, eine andere unter dem Ligament. annulare; scheinbare Fluktuation. Die Operation ergiebt ein leicht zu enukleierendes, subaponeurotisches Lipom.

90. Notta (Société de chir. 1882).

66j. Taglöhner, kräftig, gesund. Seit 6 Jahren Geschwulst am rechten Daumenballen, hühnereigrosser, schmerzloser Tumor auf dem rechten Daumenballen: Haut intakt. Fingerbeweglichkeit frei. Ein Teil des Tumors dehnt sich bis zum oberen äusseren Teil des Daumenballens aus und ist schwer zu exstirpieren. Ein anderer Fortsatz geht unter die Flexorensehne. Die Operation ergibt ein Lipom. Enukleation.

91. Poulet (Revue de chir. 1886, pag. 631).

60j. Frau, seit 2 Jahren Vergrösserung der Hand und Auftreten von zwei Anschwellungen am Handrücken und Vorderarm. Beweglichkeit der Hand gestört. In der Gegend des Daumenballens genau abgrenzbarer Tumor, hühnereigross, Haut intakt, Konsistenz weich, keine Lappung, schmerzlos. Die anderen kleineren Tumoren sind diffus mit der Haut verwachsen; der Tumor am Handrücken sitzt am unteren Teil des zweiten Intermetacarpalraumes. Diagnose Lipom. Die Operation ergiebt ein abgekapseltes Lipom, stellenweise adhärent. Der Tumor hat einen intermuskulären Fortsatz. Vollständige Heilung. Es war ein reines Lipom.

92. Gross (System of Surgery T. II, pag. 1018).

65j. Frau, hühnereigrosser Tumor unter der Palmaraponeurose. Fortsatz auf die Palmarseite des Ringfingers. Besteht seit 22 Jahren. Diagnose Lipom.

93. Liston (Hosp. tidende Kjöben 1878. Cit. bei Poulet S. 632). Lipom von beträchtlicher Grösse, das sich tief zwischen die Knochen an der Wurzel des Zeige- und Mittelfingers ausbreitete.

94. Moulinier (Société de chir. 1882).

52j. Papierarbeiter; mandarinengrosser Tumor im rechten Handteller in der Gegend des Kleinfingerballens. Bei leichter Kompression des Tumors mit der vollen Hand fühlt man deutliche Pulsation. Der Tumor ist gelappt, weich, nicht fluktuierend; leichtes Knirschen, Oberfläche höckerig. Entstehung vor 2 Jahren, anfangs schmerzlos, jetzt schmerzhaft und störend; Haut nicht verschieblich. Als Ursache wird der fortwährende, langjährige Druck des Papiermessers angegeben. Diagnose Lipom. Operation: Lospräparieren von der Arterie. Ein wenig nach aussen sass ein zweiter, vollständig freier, erbsengrosser Tumor. Heilung. Gebrauchsfähig.

95. Le Fort (Ibidem).

Tiefes, subaponeurotisches Lipom der Hand.

96. Hodges (Boston. Med. Journ. 1884, S. 362).

40j. Bauer. Kleiner Tumor zwischen Daumen und Zeigefinger, seit 2 Jahren, angeblich durch Druck einer Säge; zuerst schmerzlos, allmählich bei Druck und Beugung der Hand empfindlich, eigross, weich, schwer abzugrenzen, subaponeurotisch gegen den Handrücken mehr als gegen die Vola vorspringend. Haut intakt, verschieblich.

97. Tillaux (Société de chir. 1868).

Mann; weicher fluktuierender Tumor auf einer Flexorensehne der Hand. Diagnose Cyste. Operation ergiebt Lipom.

98. Albert (Lehrbuch der Chirurgie, 3. Auflage 1884 S. 543, B. II). Das Lipom war mitten in der Muskulatur des Daumenballens und zwar so lose eingebettet, dass es nach Durchtrennung der deckenden Schichten förmlich heraussprang.

99. Grosch (l. c.)

50j. Frau mit einer vor ungefähr 5 Jahren, ohne bekannte Ursache entstandenen Geschwulst des Handtellers, welche ausser leichter Flexionskontraktur und dadurch bedingter, mässiger, funktioneller Störung keine weiteren Symptome darbot. Die Haut ist normal und verschieblich. Die scheinbar von den Sehnenscheiden ausgehende, aus 3 wurstförmigen Abteilungen bestehende Geschwulst zeigt das deutliche Gefühl der Fluktuation und ebenso das für das reiskörperhaltige Hygrom so ausserordentlich charakteristische Knarren und Reiben. Trotzdem war, wie die Operation zeigte, das vermeintliche Sehnenscheidenhygrom, ein unter der Palmarfascie gelegenes, den Sehnenscheiden adhärentes Lipom, welches an zwei Stellen bis in den Intermetacarpalraum vordrang, sodass bei stärkerem Druck diese Partien sich auf dem Dorsum manus als kleine Vorwölbungen fühlen liessen.

100. Ivélat (Jahresbericht der gesamten Medicin 1868 II, S. 301).

Ivélat hielt eine in der Vola manus sitzende Geschwulst für einen vergrösserten Schleimbeutel. Die Geschwulst war zweilappig und man konnte ihren Inhalt von einem Lappen in den andern hin und her bewegen. Die Fluktuation war deutlich, die Punktion aber lieferte keine Flüssigkeit. Ein Einschnitt legte das Lipom bloss, welches nun leicht ausgezogen werden konnte. Dasselbe bestand aus zartem Fett und hatte die Gestalt durch den Widerstand der Hohlhand Aponeurose erhalten.

101. Neyber (Jahresbericht von Virchow-Hirsch 1870 I, 184).

67j. Frau. Stark apfelgrosses Lipom auf der zweiten Phalanx des linken Ringfingers seit 30 Jahren. Diagnose Enchondrom. Exartikulation des Fingers.

102. Ranke (Langenbecks Archiv für Chirurgie, B. 20, S. 380).

55j. Frau; seit 5 Jahren weiche, schmerzlose Geschwulst an der Palmarseite der Nagelphalanx des Daumens, wurstförmig, deutlich fluktuierend, nicht gelappt; Haut normal. Funktionsstörung des Daumens. Diagnose: Lipom. Enukleation. Es war ein Lipom mit glatter Oberfläche. Konsistenz wegen vorhandenen Bindegewebes ziemlich derb.

Heilung. Wegen der Funktionsstörung des Daumens darf wohl an ein tiefsitzendes Lipom gedacht werden.

103. Jones R. (Jahresbericht der gesamten Medicin 1897, I. B.).

Bei einem 18 Monate alten Kinde mussten Daumen und Zeigefinger der rechten Hand wegen einer Geschwulst entfernt werden. Die Untersuchung ergab eine diffuse Lipomwucherung, durch welche auch der Knochen etwas arrodiert war. Die Muskeln waren stark atrophisch und von Fett durchwachsen.

104. Ranke. (l. c.)

18jährige Schneiderin, seit 3 Jahren harte, schmerzlose Geschwulst an der rechten Hand auf der Polmarseite der zweiten Phalanx, nahm allmählich einen Teil der ersten Phalanx ein. Wurstförmiger Tumor, weich, nicht fluktuierend, Haut intakt. Diagnose: Lipom oder Hygrom. Heilung. Es war ein einfach gelappter Tumor.

105. Gross. (System of Surgery. Jahrg. II. S. 1018.)

Kind, Fettgeschwulst an der rechten Phalanx eines Fingers. Man dachte an eine maligne Neubildung. Es bestand ein inniger Zusammenhang mit dem Knochen.

106. Billroth. (Chirurgische Klinik. S. 455.)

12jähriger Knabe; im 5. Lebensjahr Exstirpation eines fast hühnereigrossen Lipoms an der Volarseite der ersten Phalanx des rechten Zeigefingers. Bald nachher Recidiv, das im Lauf von 5 Jahren die ursprüngliche Grösse erreichte. Abermalige Exstirpation.

107. Billroth. (l. c.)

18jähriger Mann mit einem Lipom am linken Zeigefinger, welches von kavernösen Venenektasien durchzogen war und die Grösse einer mittleren, länglichen Kartoffel hatte. Exstirpation.

F. Tiefsitzende Lipome der unteren Extremität.

108. James Paget. (Lectures ou surgical pathology. Vol. II.)

P. operierte ein nicht prominierendes, auf dem kleinen Trochanter, neben dem Musc. pectineus, tief gelegenes Lipom des Oberschenkels.

109. Plettner. (l. c.)

4 Jahre alter Knabe. Vom Sitzbeinknorren bis fast zur Kniekehle reicht ein grosser, die Haut in Gestalt einer langen Wurst vorwölbender, seiner ganzen Ausdehnung unter einer Muskelschicht liegender Tumor, welcher in seinen oberen Partien das Gefühl von Pseudofluktuation darbietet. Schnitt in der Mitte des Oberschenkels, Durchtrennung der Haut und der Fascie und einer anscheinend dem Musc. biceps angehörenden Muskelschicht, wobei Fettgewebe zum Vorschein kommt. Verlängerung des Schnittes. Es zeigt sich hierbei, dass der Tumor mit der Scheide des Nervus ischiadicus zusammenhängt.

***110.** James Paget. (l. c.)

Abernethy teilt ein von Cline operierten Fall von Lipom mit,

welches mit der Kapsel des Hüftgelenkes verwachsen war.

*111. Dannien. (Arch. f. klin. Chir. Bd. XX.)

12jähriges Mädchen mit einem angeborenen, kleinen, rundlichen Tumor der linken Hüfte, der langsam und schmerzlos wuchs. Linkes Bein der leidlich gut ernährten Patientin 3 cm kürzer. An der linken Hüfte zeigt sich ein kugeliger Tumor. Derselbe reicht vom Lig. poupartii und der Crista ilei bis 3- oder 4querfingerbreit unterhalb des Trochanter major und bis zum Tuber ischii, sowie von 2 cm nach aussen von der Arteria fem. bis an die Symph. sacroiliaca. Dreimalige Punktion ohne Resultat. Exstirpation eines 2300 gr schweren Lipoms.

*112. Göttinger Klinik, Jahresbericht 1875—1879.

Kindskopfgrosses Lipom der Glutaealgegend, welches die Sehne des Glutaeus maximus teilweise durchbrochen hat und wahrscheinlich vom Fettgewebe in der Umgebung des Nervus ischiadicus seinen Ausgang nahm. Starke Ischiasbeschwerden sprachen für diese Annahme.

*113. König. (Lehrbuch III, pag. 257.)

Hancock heilte eine langdauernde schwere Ischias durch Exstirpation einer Fettgeschwulst, welche um den Ischiadicus gewachsen war.

*114. Cruveilhier. (l. c.)

Velpeau operierte ein über 16 kg schweres Lipom an der Innenseite des Oberschenkels eines 55jährigen Mannes zwischen dem Musc. adductor longus und adductor magnus und brevis, welch letztere zur Dicke des Musc. sartorius verdünnt waren.

*115. Billroth. (Chirurg. Klinik zu Zürich.)

Mannsfaustgrosse für ein Myxosarkom gehaltene Geschwulst innen und hinten am linken Oberschenkel, die seit 4 Jahren bemerkt und schmerzlos und langsam wuchs. Bei der Operation fand sich ein subfasciales Lipom.

*116. Billroth. (l. c.)

Bei einer 46 Jahre alten Frau gleichgrosse Geschwulst an derselben Stelle des Oberschenkels. Angeblich erst seit einem Jahre entstanden. Die Diagnose lautete wiederum auf ein Sarkom, während bei der Operation ein Lipom vorgefunden wurde. † an Septikämie.

117. (Gaz. de Hôpitaux. 1855. Nr. 120.)

Operative Entfernung eines Lipoms des Oberschenkels bei einer 46jährigen Frau. 7 Jahre später Recidivoperation eines neuen unter der Schenkelaponeurose dem intermuskulären Bindegewebe folgenden subfascialen Lipoms.

*118. Fontan. (Gaz. méd. de Lyon Nr. 4; Jahresber. von Virchow-Hirsch, 1867.)

Eine Frau von 35 Jahren, welche schon vor zwei Jahren wegen eines 6 kg schweren Lipoms des Oberschenkels, das unter der Fascia lata lag, operiert worden war, musste sich wegen eines Recidivs einer abermaligen Operation unterwerfen.

*119. Christôt. (Gaz. méd. de Lyon. Nr. 18. Virchow-Hirsch, Jahresbericht 1867.)

Lipom des Oberschenkels unter dem Vastus externus.

120. Plettner (l. c.).

Gut faustgrosses Lipom der rechten Kniekehle bei einem älteren Mann. Das Lipom hing an einem kurzen dicken Stiel bis zur Mitte der Wade herab. Bei der Exstirpation zeigte es sich, dass das Lipom die Löcher der Venen benützend mit seinen Fortsätzen direkt den grossen Gefässen auflag.

*121. Chirurgische Klinik zu Halle.

16 Jahre alter Knabe; in seinem 4. Jahre wurde eine Schwellung des linken Unterschenkels bemerkt. Vor 3 Jahren Incision. Es handelte sich um eine langgestreckte Geschwulst, welche handbreit unter dem Knie begann, über die Crista tibiae reichte und 1 fingerbreit oberhalb des Malleolus ext. endigte. Sehnenscheidenhygrom vermutet. Es wurde ein unter der Fascie, sowie zwischen den Interstitien der äusseren Unterschenkelmuskulatur gelegenes Lipom entfernt.

122. Butlin. (Transactions of the path. soc. XXVIII.)

7jähriges Mädchen mit einem kleinkindskopfgrossen, wahrscheinlich kongenitalen Lipom der rechten Wade, welches in der letzten Zeit schneller wuchs. Nach Durchschneidung des Musculus gastrocnemius und soleus tritt das von einer derben Kapsel umgebene Lipom zu Tage. Leichte Operation, obgleich der Tumor ins Spatium interosseum eingetreten war und die Knochen auseinanderdrängend das Ligam. interosseum nach vorn vorwölbte.

123. W. Fischer (Annalen des Charitékrankenhauses. Bd. XIII. 1865).

Tiefgelegenes Lipom der Wade bei einer 20jährigen Arbeiterin, welches infolge chronischer Reizung entstanden sein soll. Die Operation war durch vorhergegangene Entzündung sehr erschwert. Das in der Tiefe bis zum Ligam. interosseum reichende Lipom ist mit dem äusseren Kopf des Musc. gastrocnemius fest verwachsen, sodass ein Muskelstück mit entfernt werden musste. Trotz Erysipel und Hospitalbrand Heilung.

*124. J. M. Prat. (Thèse de Strasb. 1858.)

Kopfgrosses Lipom, welches sich in der Kniekehle zum Teil über, zum Teil unter dem Musc. gastrocnemius entwickelt hatte. Zur Differentialdiagnose empfiehlt Prat die explorative Punktion mit einem Troicart, was leichtverständlich wird, wenn man erfährt, dass er seiner Pat. wegen vermeintlichen „Cancer's" den Oberschenkel amputiert hatte.

125. Sprengel. (Centralblatt für Chirurgie. 1888. S. 153.)

Lipoma symmetricum multiplex der Sehnenscheiden. Es handelte sich hierbei um eine chronische, rheumatische Affektion verschiedener Gelenke, welche bei einem 10jährigen Mädchen seit zwei Jahren bestand. Die in derselben Zeit auftretende Schwellung der Fussgelenke beiderseits entsprechend den Sehnen der Peronei und Extensores digitorum communes longi wurde anscheinend auf dieselbe Ursache zurückgeführt und angenommen, dass es sich um einen Fall von Hygrom der Sehnenscheiden

mit reichlicher Fibringerinnung handle. Die Operation jedoch ergab, dass die Auftreibung der Sehnenscheiden durch ein Lipom bedingt war.

126. Kleinknecht. (Diese Beiträge Bd. XX. S. 345.)

18 Jahre alter Knabe; Vater leidet an multiplen Lipomen. Vor 7 Jahren wurde auf dem rechten Fussrücken eine von gesunder Haut überzogene, haselnussgrosse, schmerzlose Geschwulst bemerkt. Nach der Exstirpation folgte rasch ein Recidiv, weil ein Fortsatz, welcher durch die Mittelfussknochen in die Tiefe ging, nicht mit entfernt wurde. Operation: Die Hauptmasse der von einer Kapsel umgebenen Geschwulst lag in den Weichteilen der Planta, während ein Lappen durch den ersten Metatarsalraum hindurch nach dem Fussrücken verschoben war.

127. Derselbe.

16j. Mädchen. Vor einem Jahr Auftreten einer wallnussgrossen Geschwulst an der Innenseite der rechten Fusssohle und zwar in der Mitte des I. und II. Metatarsus, gänseeigross. Bei der Auslösung zeigte es sich, dass ein breit aufsitzender Fortsatz sich in das Interstitium zwischen Metatarsus I und II hineinstreckte.

128. Derselbe.

19j. Rottenarbeiter. Vor 1 Jahre fiel Pat. eine Eisenschiene auf den rechten Fuss. Ueber dem Interstitium zwischen I. und II. Metatarsus blieb eine dreimarkstückgrosse Schwellung zurück. Bei der Operation zeigte es sich, dass die Metatarsalknochen I und II durch einen das Interstitium durchsetzenden, in der Planta pedis wurzelnden Lappen des Tumors auseinander gedrängt sind. Die Knochen sind von 2 weiteren dorsal gelegenen Lappen überlagert; zwischen beiden erhebt sich die taubeneigrosse eigentliche Geschwulst.

129. Jaksch (Wiener med. Wochenschr. 1888 Nr. 36).

Bei einem 23j. Manne hatte sich vor 7 Jahren auf dem rechten Fussrücken eine harte Geschwulst entwickelt. Seit 3 Monaten Geschwulst am linken Fussrücken von geringerer Konsistenz. Sie war über dem Knochen verschiebbar, zeigte keine mitgeteilte Bewegung von seiten der Sehne des langen Streckers der grossen Zehe, dessen Funktion etwas behindert und schmerzhaft war. Man hatte das Gefühl von Fluktuation und nahm zugleich weiche Krepitation war. Rechts war ziemlich symmetrisch gelegen an der Basis des Os metatarsi hallucis, eine etwa wallnussgrosse Geschwulst, über der die Haut abziehbar war und die im Zusammenhang mit dem Knochen stand. Bei der Operation zeigte es sich, dass die Geschwulst links sich innerhalb der Sehnenscheiden entwickelt hatte und an der dorsalen Seite mit der Sehnenscheide im Zusammenhang war; rechts war die Geschwulst mit dem parietalen Blatt der darüberliegenden Sehnenscheide verwachsen, liess sich aber leicht loslösen.

130. C. Weil (Prag. med, Wochenschr. Nr. 27 1890. Refer. Centralbl. für Chir. 1890 S. 285.

66jährige Frau mit einer Geschwulst, die seit 4 Wochen bestand

und ihren Sitz im Raum zwischen II. und III. Metatarsus des rechten Fusses hatte. Sie hatte die 2. Zehe über die Grosszehe hinübergedrängt, sprang an der Sohle als daumendicker Wulst vor, war 5 cm lang und von weicher elastischer Konsistenz. Weil erwartete eine cystische Geschwulst.

131. Closset (Deutsche Zeitschr. f. Chirurgie Bd. II 1873 S. 553).

Kongenitales, seit einem Jahr schnell wachsendes Lipom des Fussrückens von Kindskopfgrösse; der 350 g schwere Tumor sass an der dorsalen Seite des Os navic. und des 2. und 3. Keilbeines mit dem Stiel fest.

132. Polaillon (cit. v. Kleinknecht l. c.).

52j. Mann. Nach einer Kontusion mit Blutbeulenbildung Geschwulst am linken Fussrücken. Während 22 Jahren keine Aenderung, keine Druckempfindlichkeit. Nach Auffallen einer schweren Eisenlast beginnt sie zu wachsen und wird schmerzhaft. Die Geschwulst liegt über dem Metatarsus I und dem benachbarten Zwischenknochenraum. Das Fibrolipom haftete an der Sehnenscheide des Extensor hallucis fest.

133. Gey (Path. Transactions 1863 XIV S. 243).

Angeborenes Lipom der Fusssohle bei einem 7 Monate alten Kinde. Die Geschwulst fand sich befestigt an den Sehnenscheiden der Zehenbeuger und der Lumbrikalmuskeln.

134. Löbker (Wien. med. Presse 1883 Nr. 40, Centralblatt für Chirurgie 1884 S. 183).

Subfasciales völlig abgekapseltes Lipom der Fusssohle bei einem 3j. Knaben, welches sich spätestens im 1. Jahre entwickelt hatte, vielleicht angeboren war. Die Geschwulst erstreckte sich vom Zehenballen bis zur Ferse. Gewicht 72 g. Beim Durchschnitt zeigte es sich aus dicht nebeneinanderliegenden Fettläppchen zusammengesetzt und von einer festen fibrösen Kapsel umhüllt.

135. Péan (l. c. 1886 Bd. IV S. 1047).

Lipom bei einer 53j. Frau, welches am Aussenrande des rechten Fusses in der Gegend des Os cuboid. sass, zum Teil subkutan, zum Teil durch die Lücken der Fascia plantaris hindurch.

136. Gött (cit. v. Kleinknecht l. c.).

27j. kräftiges Mädchen, bemerkte seit 2 Jahren ein kleines Geschwülstchen zwischen 1. und 2. Zehe des rechten Fusses. Bei längerem Tragen enger Stiefel ziehende Schmerzen im rechten Fuss. Ausschälen teilweise mit dem Messer teilweise stumpf. Am tiefsten Teile hat die sonst glatte Geschwulst einen Fettauswuchs, der sich bis unter die Metacarpalgelenke ausdehnt, ohne mit denselben verwachsen zu sein.

137. Kochler (cit. v. Kleinknecht l. c.). Symmetrische Fibrolipome zwischen den Köpfchen des 1. und 2. Metatarsalknochens, an beiden Füssen, dieselben auseinanderdrängend und sowohl dorsal als auch plantarwärts hervorragend, wallnussgross.

Zum Schlusse möchte ich mir erlauben, meinem hochverehrten Herrn Lehrer Herrn Geh.-Rat Prof. Dr. Czerny für die gütige Uebernahme des Referats und Herrn Prof. Dr. von Beck für die gütige Ueberlassung des Materials und die freundliche Unterstützung bei dieser Arbeit meinen besten Dank auszusprechen.

Lebenslauf.

Bin geboren am 30. Mai 1875 als Sohn des praktischen Arztes Bernhard Dertinger und der Barbara, geb. Schmiech in Bühl (Baden). Nachdem ich zu Hause die Volksschule besucht hatte, trat ich am 11. September 1889 in das Grossh. Gymnasium in Rastatt ein und erlangte am 18. Juli 1896 das Reifezeugnis.

Ich studierte an den Universitäten Strassburg, Würzburg, Heidelberg. Am 20. Juli 1898 bestand ich in Würzburg das medizinische Vorexamen und am 26. Juli 1901 in Heidelberg das medizinische Staatsexamen. Von 1. Oktober 1901 bis 1. April 1902 diente ich als Einjährig-freiwilliger Arzt in der Garnison Karlsruhe. Von 20. April 1902 bis 20. Juli 1902 war ich an der Königl. Frauenklinik in Dresden, seit Oktober vorigen Jahres bin ich Assistenzarzt am städtischen Krankenhaus in Karlsruhe.